



Institutt for klinisk odontologi
Avdeling for odontologisk pediatri og -psykologi

HÅNDBOK

Klinikk for allmenn odontologi – barn

Avdeling for odontologisk pediatri og -psykologi

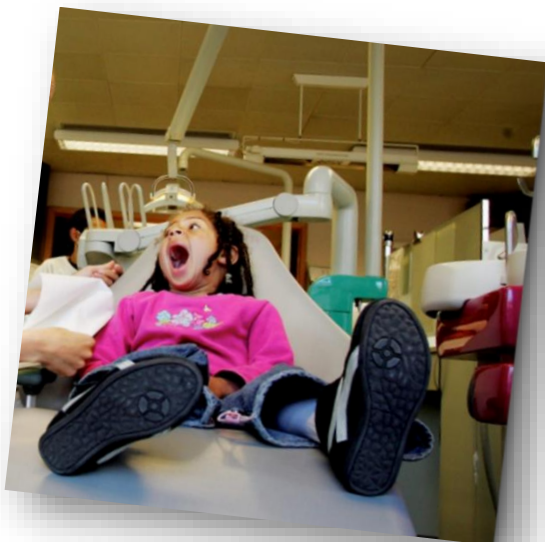
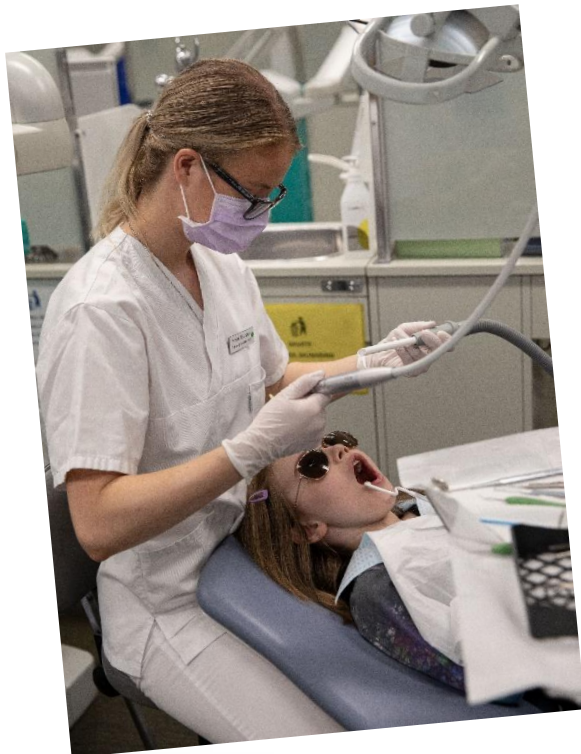


Foto: Annemor Larsen VG, Nils Olav Mevatne (UiO) og Anne Rønneberg (UiO)



Innhold

1. Innledning	4
1.1 Praktiske opplysninger.....	4
1.2 Oversikt over personale pr. januar 2026	6
2. Skikkethetsvurdering	7
2.1 ODs skikkethetsbrosjyre	7
3. Informasjon og henvisning	9
3.1 Informasjon til foresatte	9
3.2 Brosjyre Molar Incisiv Hypomineralisering (MIH)	11
3.3 Henvisning til kjeveortopedisk behandling.....	12
4. Propedeutisk kurs	15
4.1 Arbeidsoppgaver – operativ kariesterapi	15
4.2 Arbeidsoppgaver – traumatologi og endodonti	19
5. Pasientbehandling	21
5.1 Fire gode vaner	21
5.2 Den gode undersøkelsen	22
5.3 Kriterier for registrering av okklusalkaries.....	23
5.4 Kriterier for registrering av sekundærkaries.....	24
5.5 Tannutviklingsforstyrrelser - journal.....	25
5.6 Klassifikasjon av dentale erosjoner – VEDE-index	26
5.7 Fuktighetskontroll	28
5.8 Kofferdam	30
5.9 Separasjonsstrikk	35
5.10 Mikroabrasjon.....	37
5.11 Klinisk fotografering.....	38
5.12 Fluoridplakat	45
5.13 Overdosering fluorider.....	46
5.14 Dentale materialer på barneklubben	49
5.15 Behandling av dyp karies	51
5.16 Misfarging av traumatiserte tenner.....	53
6. Angst, vegring, lokalanestesi, sedasjon	58
6.1 Trygg tannbehandling på barneklubben.....	58
6.2 Journalvedlegg for tannbehandling med hjelp av medikamentell sedasjon og lystgass.....	59
6.3 Registreringsskjema dagen etter tannbehandling i sedasjon (Skjema 2)	61
6.4 Doseskjema benzodiazepiner	63



6.5	Lokalanestesi.....	67
6.6	Intervjurnal for pasienter med vegring frykt og angst for tannbehandling	70
7.	Traumatologi.....	92
7.1	Klassifikasjon av tannskader	92
7.2	Fiksering av traumatiserte tenner	94
7.3	Pulpabehandling etter tannskade.....	101
7.4	Tidspunkt for regulering etter tannskade	107
8.	Pasient som ikke møter	108
8.1	Rutiner for oppfølging av pasient som ikke møter på studentklinikken.....	108
8.2	Ikke-møtt brev.....	110
8.3	Bekymringsmelding til barnevernet.....	111
9.	Poliklinikk.....	117
9.1	Oversikt seminarer for 9. semester	117
9.2	Seminar 1, Klassifikasjon, sensibilitet, røntgen.....	118
9.3	Seminar 2, Emalje-dentinfraaktur.....	127
9.3	Oversikt seminarer for 10. semester	134
9.4	Utdrag fra seminar 3, Diagnostikk av mineraliseringsforstyrrelser	135
9.5	Seminar 4, MIH – Behandling av hypomineraliserte molarer.....	137
9.6	Seminar 5, Bruk av SDF i behandling av karies og hypersensitivitet hos barn	149



1. Innledning

1.1 Praktiske opplysninger

Velkommen til Klinikk for allmenn odontologi – barn,
et spennende og utfordrende studieår med undervisning og behandling av barnepasienter!

Klinikk for allmenn odontologi – barn, fungerer som en vanlig offentlig tannklinikk for pasienter i alderen 0-18 år. Vi har samarbeidsavtale med Tannhelsetjenesten i Oslo kommune og har behandlingsansvar for førskole- og skolebarn (1.-10. klasse) fra kretsene Bjølsen, Bolteløkka, Ila og Sagene.

Klinikktjeneste

- Oppmøte til klinikkkøker er kl 8.15 (formiddag) og 12.15 (ettermiddag). Øktene er fordelt slik at det er tid til forberedelse av pasient (klargjøring av bås samt lese journal og forberede behandling) i 15 min (8.15-8.30 eller 12.15-12.30), før førveiledning med klinisk veileder starter 8.30 eller 12.30. Pasientbehandling starter 8.45 eller 12.45. Det skal være tid for etterveiledning med veileder etter avsluttet pasientbehandling
- Det forventes at alle møter med rent klinikktøy og egnede rene sko. Frakk skal ikke benyttes i behandlingssituasjonen. Vær omhyggelig med din personlige hygiene og unngå bruk av parfyme. Mange barn og medarbeidere synes det er ubehagelig og kan reagere på parfyme i tannbehandlingssituasjonen
- Barn blir fort utålmodige, og pasientene må tas raskt inn fra venterommet for undersøkelse/journalopptak/behandling. Din kliniske veileder skal godkjenne diagnose, behandlingsplan og all klinisk behandling før du påbegynner behandling
- Alle pasienter du undersøker/behandler skal føres inn i studentkortet ditt (grønt ark). Din kliniske veileder eller ansvarshavende attesterer når pasienten er ferdigbehandlet
- Du må selv rydde arbeidsplassen din, levere inn instrumenter og sprite av unit og stol. Regler for basalt smittevern må ivaretas
- Journalen skal fylles ut og signeres i Opus. Husk å føre inn dato for recall. Barn ved avdelingen skal ha individuell recall i tråd med nasjonale retningslinjer. Når pasienten er ferdigbehandlet sendes med informasjonsskriv til foresatte
- Masterstudentene skal som hovedregel jobbe som **kliniske partnere** ved barneklubben. Da er det viktig at den som assisterer henter nødvendig utstyr til behandlende student og er nøye med smittevernreglene. Som kliniske partnere behandler dere pasienter annenhver gang
- Alle pasientinnkallinger foretas av personalet i skranken. Det er ønskelig at alle studenter får variert behandling. Hvis du har behov for bestemte typer behandling må dette tas opp med klinisk veileder og personalet i skranken



Poliklinikkjeneste

Ved poliklinikken er pasientene henvist eller kommer på eget initiativ for undersøkelse, diagnostisering, behandlingsplanlegging og oppfølging. Det legges vekt på traumatologi, dentale utviklingsforstyrrelser og andre tilstander som krever spesiell pedodontisk kompetanse. I forkant av hver poliklinikkøkt, fra 08.15-08.45 eller 12.15-12.45, vil det bli holdt studentseminarer, som studentene selv forbereder og holder for hverandre. Seminarene er tilgjengelige lenger bak i håndboken. Det forventes at studenter som har ansvar for seminar forbereder dette, gjerne med power-point presentasjon.

Spesialtjenester

Behandling av barn under medikamentell sedasjon, lystgass og hospitering ved generell anestesi (narkose) er også en del av den kliniske undervisningen. Det er obligatorisk for alle masterstudenter å hospitere en økt ved tannbehandling i generell anestesi og dette skal signeres på studentkortet.

Planlagt **fravær** fra klinikken må på forhånd avtales med **ansvarshavende på klinikken**, ikke klinisk veileder eller skrankepersonale.

Alt fravær, også grunnet sykdom, registreres på studentkortet og attesteres av klinisk veileder eller ansvarshavende. Fraværsgrense for godkjenning av klinisk tjeneste er 15 %, som ved annen klinisk undervisning ved fakultetet.

Eco-online og brukerveiledninger på ulike materialer

Brukerstøtte: Tannhelsesekretær Suada Mesihovic

Avvik i klinikken

Ved stikkskader, annen skade eller avvik, ta kontakt med ansvarshavende og klinikk-koordinator Lise Ann Svartsund eller kliniksjeff Kjetil Strøm.



1.2 Oversikt over personale pr. januar 2026

Førsteamanuensis, fagleder	Anne Rønneberg	
Førsteamanuensis	Ingvild Brusevold	
Professor	Tiril Willumsen	
Professor (visedekan studier)	Tove Wigen	
Førsteamanuensis (50 %)	Ann Catrin Høyvik	
Førsteamanuensis (50 %)	Simen Kopperud	
Postdoktor (50 %)	Mariann Saanum	
Postdoktor (50 %)	Bent S. Storå	
Stipendiat	Andrzej Adam Pawlowski	
Stipendiat	Pernilla Östenson	
Stipendiat	Tiril Berggren	
Stipendiat	Vilde Riiser Bøtun	
Klinikksjef	Kjetil Strøm	
Spesialtannlege	Arne E. Jacobsen	
Klinikkoordinator	Lise Ann Svartsund	
Klinikkoordinator	Nataliya Didenko	
Klinisk veileder spes. utd (40 %)	Hanne Tuvrønningen	
Administrativt personale (50 %)	Elisabeth Kjenstad	
Spesialistkandidater	Hanne Setsaas Hoven	Maria Sheikh
	Ata-Ur-Rehman Zahid	Vilde Eika Aardal
	Elin Paulsrud	Telma Karen Finnsdottir
Kliniske veiledere	Eli Grete Hustavnes	Faiza Sarwar Anjum
	Eli Schistad ter Kuile	Therese Jenssen Tangen
	Sharon Rose Seehuus	Sigrid Haugen
	Pia Lande	
Tannhelsesekretærer	Elsa Angela Monteiro	Anna Lapina
	Elin Merete Toremo	Suada Mesihovic
	Lene Cathrin Krokfoss	Mercedes del Rosario Liriano de Rygge



Institutt for klinisk odontologi
Avdeling for odontologisk pediatri og -psykologi

2. Skikkethetsvurdering

2.1 ODs skikkethetsbrosjyre

Kontaktinformasjon og lenker

Skjemaet for **bekymringsmelding** finner du på fakultetets nettside:

odont.uio.no/studier/skikkethetsvurdering

- Her finner du også forskrifter om skikkethetsvurdering i høyere utdanning
- Rundskriv F-14-06: Forskrift om skikkethetsvurdering i høyere utdanning
- Saksgang ved skikkethetsvurdering, fra løpende til særskilt vurdering

Har du spørsmål?

Ta kontakt med:

- Studieseksjonen ved seksjonssjef
- Studiekonsulent for bachelor/master
Ekspedisjonen, 22 85 20 00



UiO : Det odontologiske fakultet

Skikkethet?

Alle studenter på **master i odontologi** og **bachelor i tannpleie** er omfattet av bestemmelsene om skikkethetsvurdering.





Hva er skikkethetsvurdering?

Skikkethetsvurdering handler om å sikre at en student har faglige og personlige forutsetninger for å fungere i yrket, og ikke utgjør en mulig fare for pasienters, klienters og brukeres liv, fysiske og psykiske helse, rettigheter eller sikkerhet.

Det er to former for skikkethetsvurdering:

1. Løpende skikkethetsvurdering

gjelder alle studenter og skal foretas gjennom hele studietiden. Studentene skal vurderes både i den teoretiske og den praktiske delen av studiet.

2. Særskilt skikkethetsvurdering

skal bare benyttes i helt spesielle tilfeller når andre formelle og uformelle virkemidler ikke fører frem. Særskilt skikkethetsvurdering begynner med at fakultetet sender en begrunnet tvilsmelding til institusjonsansvarlig for skikkethet ved UiO.

Hensikten med skikkethetsvurdering

er å fange opp faglig svake studenter og avvikende adferd tidlig i studieløpet, og at fakultetet kan bidra til å korrigere og hjelpe.

Formålet med skikkethetsvurdering er å beskytte spesielt sårbare grupper mot uskikede yrkesutøvere.

En student som utgjør en mulig fare for pasienters, klienters og brukeres liv, fysiske og psykiske helse, rettigheter og sikkerhet, er **ikke skikket** for yrket.

I særskilte tilfeller kan defor en bekymringsmelding føre til sak hos skikkethetsnemnda ved UiO og utestengelse fra studiet.

Til deg som er student eller faglærer/foreleser

Alle som er i kontakt med studenter, for eksempel faglærere, praksisveiledere, medstudenter og administrativt ansatte, kan levere bekymringsmelding / melde tvil.

Du kan levere bekymringsmelding hvis en student:

- viser manglende vilje eller evne til samarbeid, omsorg, forståelse eller respekt
- viser truende eller krenkende adferd
- viser uaktsomhet og uansvarlighet som kan medføre risiko for skade av pasienter eller brukere

Se **alle** vurderingskriterier for skikkethet på

<http://www.odont.uio.no/studier/skikkethet/>

Hva gjør du?

Du har både rett og plikt til å melde i fra om bekymringsverdige forhold. Du har også et ansvar som medmenneske til å hjelpe en student som har problemer.

- Snakk med studenten
- Meld det skriftlig i form av en bekymringsmelding

Bekymringsmelding

Bekymringsmeldinger skal som hovedregel leveres til modulkontakt eller semesterutvalgsleder for bachelor eller master.

Hva skjer videre?

Bekymringsmelding behandles etter gjeldende rutiner på fakultetet. Det blir som regel gjennomført samtale med studenten og iverksatt ulike tiltak for oppfølging og veiledning.

Medfører ikke dette nødvendig endring i adferd, blir det vurdert om det er grunnlag for tvilsmelding. Saken oversendes da til institusjonsansvarlig for skikkethetsvurdering ved UiO.

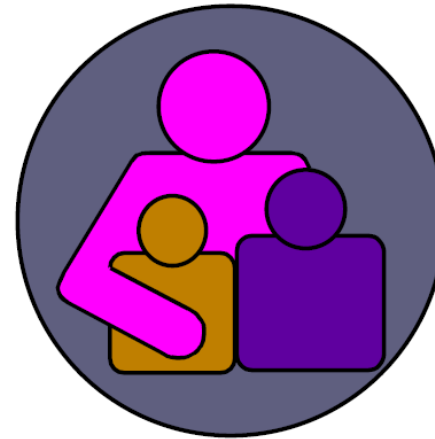


Institutt for klinisk odontologi
Avdeling for odontologisk pediatri og -psykologi

3. Informasjon og henvisning

3.1 Informasjon til foresatte

INFORMASJON TIL FORESATTE FOR



**Adresse: Det odontologiske fakultet
Klinikk for allmenn odontologi – barn
Geitmyrsveien 71
Tlf 22852273/79**

UNIVERSITETET I OSLO

Det odontologiske fakultet
Klinikk for allmenn odontologi - barn



..... har i dag.....vært til

- undersøkelse
- røntgen

Hos tannlegestudent/tannpleierstudent

Ved undersøkelsen fant vi:

- syreskader på tennene
- ingen hull
- antydning til hull som blir kontrollert videre
- fyllingskrevende hull i melketenner
- fyllingskrevende hull i permanente tenner

Behandling utført/ skal utføres ved neste besøk:

- lokal fluorbehandling
- forsegling av jeksler
- hvite fyllinger i melketennene
- hvite fyllinger i de permanente tennene
- lokalbedøvelse
- annen behandling.....

Hvis det har oppstått endringer i barnets helsetilstand, ber vi om at klinikken blir informert. Helseopplysninger kan ha betydning for diagnostikk og behandling som barnet får ved vår klinikk.

Munnhygien:

- er bra
- kan bli bedre.....

Vi anbefaler:

- fluortannkrem 2 x daglig
- fluortabletter, styrke:.....
- daglig fluorskylling

Tannstillingen:

- normalt bitt
- mindre bittfeil som blir kontrollert videre
- bittfeil, som bør vurderes av reguleringsstannlege (kjeveortoped). Dere vil få tilbud om en vurdering av bittforholdene ved Avd. for kjeveortopedi hvor det vil påløpe en egenandel.

Dersom dere ikke er interessert i dette, eller ønsker nærmere informasjon, ta kontakt med Avd. for kjeveortopedi
Tlf. 22 85 22 54

Ved andre spørsmål, ta gjerne kontakt med oss på barneklubben, tlf 22 85 22 73.

Med vennlig hilsen

Tannlege/tannpleier



3.2 Brosjyre Molar Incisiv Hypomineralisering (MIH)

Emaljefeil - Molar Incisiv Hypomineralisasjon – MIH

HVA ER MIH?

MIH er beskrevet som dårligere mineralisert emalje av 6-års jeksle. Fortenner er også ofte rammet. Emaljen er mindre hard/mer porøs enn normalt, og det kan derfor lettere brenne av små emaljebiter. Dårligere mineralisert emalje gjør tennene mer følsomme, og mange kan oppleve ising. Tenner med emaljefeil er også mer utsatt for å få hull.

HVOR MANGE HAR MIH?

Tallene varierer fra land til land, men ca. 15-28 % av barn i Norge synes å ha MIH.

HVORFOR FÅR NOEN MIH?

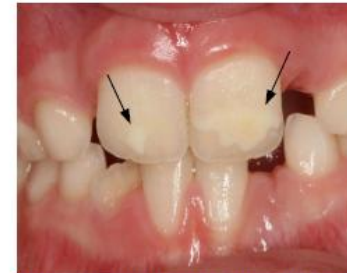Årsaken til at man får MIH er fortsatt ukjent, men det er flere faktorer som kan virke sammen. Problemer under siste del av svangerskapet og fødsel samt sykdom og antibiotikabruk de første leveår kan ha en betydning. Det kan også være en genetisk komponent som gjør at noen får denne emaljefeilen. Barn som har dårlig emalje på bakerste melkejeksle, har en økt risiko for å få MIH.

HVORDAN SER MIH UT?

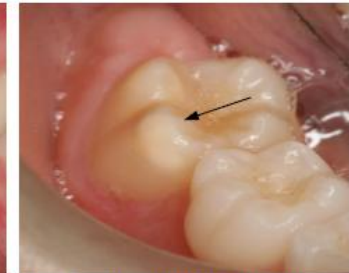MIH kan vise seg som "flekker" på tennene og er avhengig av alvorlighetsgraden. Denne varierer fra person til person, og også innenfor samme munn. Nedenfor følger noen bilder (Figur 1-5) av tenner med ulik alvorlighetsgrad av MIH. Det vanligste er milde defekter, der man ser hvite flekker på tennene. Mer alvorlige defekter oppstår dersom deler av emaljen brenner av.

HVA KAN MAN GJØRE?

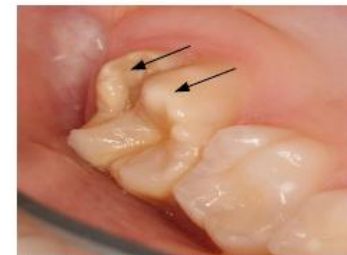Behandlingen av MIH må vurderes i hvert enkelt tilfelle på bakgrunn av alvorlighetsgrad. Ved en mild form er det ofte ikke nødvendig å behandle. Dersom barnet opplever mye ising, kan det hjelpe med fluor, både som supplement på tannklinikken og hjemme. Dersom noe av tannen brenner, kan det legges en fylling. I de mest alvorlige tilfellene kan det være nødvendig å dekke tannen midlertidig med en stålkrone, eventuelt kan det vurderes å trekke tannen. Det er viktig at barn som har MIH går jevnlig til kontroll hos tannlege eller tannpleier, slik at man får en tett oppfølging og behandling i tide.



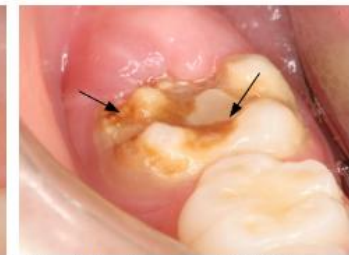Figur 1 Mild grad av MIH: Hvite flekker på fortennene (se piler)



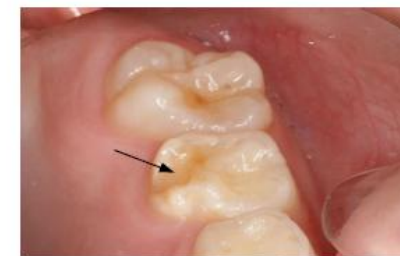Figur 2 Mild grad av MIH: Hvite flekker på 6-års jekselens tyggeflater (se pil)



Figur 3 Moderat grad av MIH: Hvite flekker på 6 års-jekselens tyggeflate og en del av tannen er brukket av (se piler)



Figur 4 Alvorlig grad av MIH: Deler av tannen er brukket av pga. porøs emalje og det er karies (se piler)



Figur 5 Utviklingsforstyrrelse på bakerste melkejeksle (se pil)



3.3 Henvisning til kjeveortopedisk behandling



Henvisning til kjeveortopedisk vurdering

Folketrygden gir stønad til kjeveortopedisk behandling (tannregulering) etter takster fastsatt av Helse- og omsorgsdepartementet og for nedenfor angitte tilfeller (punkt 3 og 4).

1a. Informasjon om pasienten

Pasientens etternavn, fornavn	Pasientens fødselsnummer
Pasientens adresse	

1b. Informasjon om henvisende behandler

Navn på henvisende tannlege/tannpleier	Henviserens HPR-nummer
Dato og tannlegens/tannpleierens underskrift	

Jeg har foretatt en selvstendig vurdering av pasientens behov for kjeveortopedisk vurdering. På bakgrunn av min vurdering henvises pasienten til kjeveortoped.

2. Utvidet stønad

- Kryss av hvis pasienten krav på utvidet stønad til kjeveortopedisk behandling

3. Hvilken bittanomali henvises det for?

Gruppe a 100 prosent		
<input type="checkbox"/> Bittavvik som er så alvorlige, at pasienten må ha ortognatisk-kirurgisk behandling.		
Gruppe b 75 prosent / 90 prosent ved utvidet stønad		
<input type="checkbox"/> 1 Horisontalt overbitt, 9 mm eller mer.	<input type="checkbox"/> 5 Underbitt som omfatter alle fire incisiver med eller uten tvangsføring.	<input type="checkbox"/> 9 Agenesi av to eller flere tenner i samme sidesegment, 3. molarer (visdomstenner) unntatt.
<input type="checkbox"/> 2 Enkeltsidig kryss- eller sakse-bitt som omfatter tre eller flere tannpar og medfører tvangs-føring og/ eller asymmetrier.	<input type="checkbox"/> 6 Agenesi eller tanntap i fronten (fortenner og hjørnetenner).	<input type="checkbox"/> 10 Agenesi av enkelttenner i sidesegmentene (hvis luker lukkes) og/eller hypoplastisk molar.
<input type="checkbox"/> 3 Åpent bitt hvor det bare er okklusjonskontakt på molarene.	<input type="checkbox"/> 7 Dypt bitt med buccal eller palatinal påbitning av slimhinnen med to eller flere tenner.	
<input type="checkbox"/> 4 Retinerte fortenner, hjørnetenner og premolarer hvor det er nødvendig med aktiv fremføring.	<input type="checkbox"/> 8 Dobbelttidig saksebitt som omfatter to eller flere tannpar på hver side.	



Gruppe c 40 prosent / 60 prosent ved utvidet stønad

Kryss av for aktuelle punkter som a), b) og/eller c)

11 Horisontalt overbitt, 6-9 mm

- a) Pasienten har dokumenterte funksjonelle avvik.
- b) Pasienten har store vansker med psykisk og sosial mestring.
- c) Bittavviket er kombinert med c12.

12 Stor plassmangel i fronten som er 4 mm eller mer, og kontakt-brudd mellom enkelttenner på minst 2 mm

- a) Pasienten har dokumenterte funksjonelle avvik.
- b) Pasienten har store vansker med psykisk og sosial mestring.
- c) Bittavviket er kombinert med c12.

13 Inverteringer i fronten (fortenner og hjørnetenner)

- a) Pasienten har dokumenterte funksjonelle avvik.
- b) Pasienten har store vansker med psykisk og sosial mestring.
- c) Bittavviket er kombinert med c12.

14 Diastema mediale som er 3 mm eller større, større, eller markert generelt plassoverskudd i " (angis i mm).

- a) Pasienten har dokumenterte funksjonelle avvik.
- b) Pasienten har store vansker med psykisk og sosial mestring.

15 Åpent bitt som omfatter tre eller flere tannpar.

- a) Pasienten har dokumenterte funksjonelle avvik.
- b) Pasienten har store vansker med psykisk og sosial mestring.

4. Fyll ut hvis henvisningen gjelder annen tilstand

- 1** Kjeveortopedisk behandling ved marginal periodontitt (punkt 6 b).
- 2** Preprotetisk kjeveortopedisk behandling i forbindelse med tannskade ved godkjent yrkesskade (punkt 12).

- 3** Preprotetisk kjeveortopedisk behandling ved tannagenesi (punkt 7 c).
- 4** Preprotetisk kjeveortopedisk behandling i forbindelse med tannskade ved ulykke som ikke er godkjent yrkesskade (punkt 13).

5. Merknader fra henvisende tannlege/tannpleier



Veiledning for utfylling av henvisning til kjeveortopedisk vurdering

Punkt 1: For henvisende tannlege/ tannpleier

Oppgi den henviste pasientens personalia under dette punktet. Du må også oppgi HPR-nummeret ditt og underskrive henvisningsskjemaet.

Punkt 2: Utvidet stønad

Familier med mer enn ett barn som har rett til stønad til kjeveortopedisk behandling, kan ha krav på utvidet stønad. For å få rett til utvidet stønad må familien ha hatt faktiske utgifter til behandling av første barn. Med faktiske utgifter i denne sammenheng menes differansen mellom honorartakst og det pasienten har fått refundert tidligere for stønadsberettiget behandling. Faktiske utgifter må dokumenteres overfor kjeveortopedien.

For pasienter i gruppe b øker dekningsgraden fra 75 til 90 prosent. For pasienter i gruppe c øker dekningsgraden fra 40 til 60 prosent.

Punkt 5: Merknader:

Det er viktig at du som henviser til spesialist i kjeveortopedi, foretar en selvstendig vurdering av behovet for behandling før henvisning. Sett kryss i den rubrikken det henvises for – enten punkt 3 eller punkt 4. Bruk også merknadsfeltet til å gi ytterligere innspill/informasjon.

For oppdater informasjon om regelverket se www.helfo.no

Informasjon til pasient/foresatte

Folketrygden gir stønad til behandling hos kjeveortoped (reguleringstannlege) for visse nærmere angitte bittfeil og ved enkelte innslagspunkt. For å få stønad til behandling hos kjeveortoped må det foreligge en henvisning fra en annen tannlege eller tannpleier. En henvisning betyr derimot ikke at det foreligger et behandlingsbehov. Dette vil bli avgjort under konsultasjonen hos kjeveortopedien.

Stønad til tannbehandling gis etter takster fastsatt av staten v/Helse- og omsorgs-departementet. I de tilfeller stønad gis på bakgrunn av en bittfeil, avhenger stønaden av bittfeilens alvorlighet, og utgiftene blir refundert i henhold til en prosentsats av fastsatte takster. For de alvorligste tilfellene er dekningsprosenten 100. For de mindre alvorlige tilfellene er dekningsprosenten 75. For de minst alvorlige tilfellene er dekningsprosenten 40. For enkelte kan dekningsprosenten øke som følge av reglene om utvidet stønad, se punkt 2 over. For øvrig behandling hos kjeveortoped gis det stønad enten etter angitte honorartakster eller refusjonstakster.

Kjeveortopeder står imidlertid fritt til å bestemme prisen for den kjeveortopediske behandlingen de utfører. Hvis kjeveortopedens pris er høyere enn den fastsatt av staten, må pasienten dekke mellomlegget.

For mer informasjon se helsenorge.no.



4. Propedeutisk kurs

På det propedeutiske kurset utføres spesielle teknikker som er aktuelle på barn og ungdom. Kurset går over to økter og omfatter 7 arbeider.

4.1 Arbeidsoppgaver – operativ kariesterapi

Primære tenner (Frasaco-tenner)

- 1. Dråpeformet preparering 85 OD**
Rund diamant 012 brukes for å åpne opp like innenfor randkrista. Åpningen utvides mot det approximale med sylinderdiamant 008/009 og mot det gingivale med rund diamant 012/014. Prepareringen skal fylles med hurtigstivnende kjemisk herdende glassionomer (Fuji IX GP) etter behandling av kaviteten med conditioner.
- 2. Dråpeformet preparering 85 MO**
Prepareringen skal fylles med lysherdende, resinmodifisert glassionomer (Fuji II LC) etter behandling av kaviteten med conditioner.
- 3. Stålkrone på 85**
Preparering 85. Stålkrone tilpasses.
- 4. Preparering 55 MOL**
Stor skålformet preparering med manglende kusp. Fylles med lysherdende kompositt. Clearfil™ SE BOND, (bonding med selvherdende primer og en lysherdende bonding). Appliser kompositt (Filtek Z250). Form randkrista og fissursystemet anatomisk korrekt med kulestopper og plastisk instrument. Puss med finkornet diamant (rund og spiss) og Sof-Lex-skiver.

Permanente tenner (Frasaco-tenner)

- 5. Fissurforsegling 16 O**
Glassionomerbasert materiale (Fuji Triage) benyttes.
Ingen forbehandling av emaljen. Pulver og væske blandes. Materialet appliseres med knoppsonde.
- 6. Fissurforsegling 26 O**
Resin med fyllpartikler (Helioseal F) benyttes.
Syreets, spyl og tørrlegg. Fissurforseglingsmaterialet appliseres med knoppsonde og lysherdes.
- 7. Kombinert fylling og fissurforsegling 36 O**
Liten kavitet i distale del av dekalsinert fissursystem.
Fissuren i området som skal prepareres åpnes med lite rosenbor (006). Videre åpnes med sylindrerformet diamant 009.

Syreets emaljen, bruk Clearfil™ SE BOND og kompositt (Filtek Z250) i kaviteten og fissurforsegl resten av fissursystemet med resinbasert materiale (Helioseal F).

Arbeidene skal godkjennes av klinisk veileder eller ansvarshavende lærer.

Husk underskrift på studentkortet!

Operativ kariesterapi i primære tannsett og unge permanente tannsett

Primære tenner

Fyllingsmaterialer ved approssimale kariesangrep er glassionomer eller kompositt.

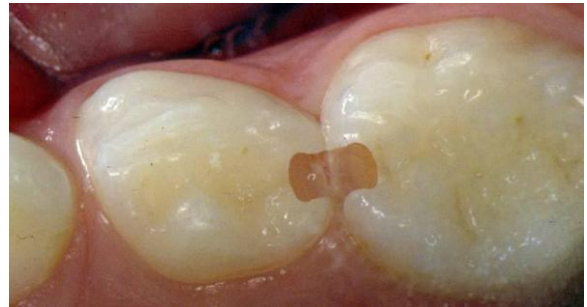Indikasjonene og prepareringene for materialene er ulike.

Glassionomer brukes ved mindre kariesangrep der noe av kontaktpunktet mot nabotann kan beholdes.

Prepareringen betegnes dråpeformet. Prepareringen utformes slik at det er så liten okklusal åpning som mulig i randkristaområdet, men tilstrekkelig til å sikre fjerning av kariøst vev approssimalt.

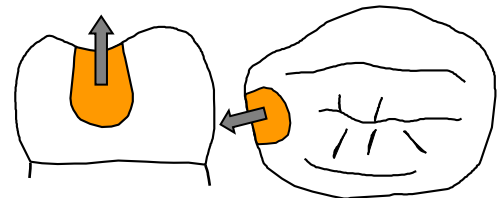
Formål med preparering:

- Ekskavere alt kariøst vev
- Bevare om mulig kontaktpunkt mot nabotann
- Utforme kavitet som sikrer retensjon



Pilene på figuren illustrerer hvor det er viktig å ha tilstrekkelig retensjon i kavitetens utforming.

Materialet som brukes kan være en resinmodifisert glassionomer eller en hurtigstivnende kjemisk herdende glassionomer. Kjemisk herdende glassionomer har høyere styrke og fastere konsistens og er fordelaktig i noe større kaviteter.



Kompositt benyttes når destruksjonen av tannen er stor, kontaktpunktet er borte og når det samtidig er en betydelig okklusal kavitet. Ved bruk av kompositt i primære tenner gjøres de samme vurderinger som ved permanente tenner når det gjelder fuktighetskontroll (kofferdam er sikrest).

Selektiv etsning av emaljen med fosforsyre benyttes ikke i primære tenner. Selvetsende bonding; Clearfil™ SE BOND anbefales. Følg bruksanvisningen.

Prepareringen utformes som en skål på samme måte som i permanente tenner. Underminert emalje fjernes, og det er ikke så strenge krav til retensjon i prepareringsformen som ved bruk av glassionomer.

Nabotann beskyttes mot skade ved approssimal preparering for eksempel med FenderWdge.

Permanente tenner

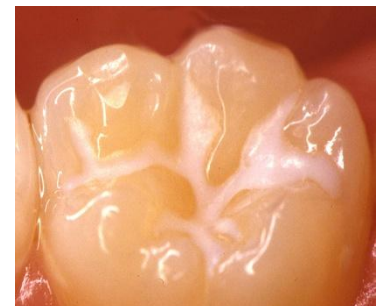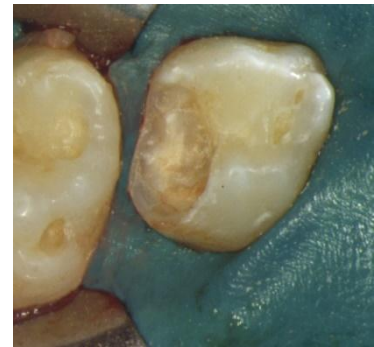
Ved behandling av permanente tenner hos barn følges bondingrutinene som undervises for voksne ved Avdeling for kariologi og gerodontologi.

Fissurforsgling

Fissurforsgling utføres vanligvis med resinbasert materiale.

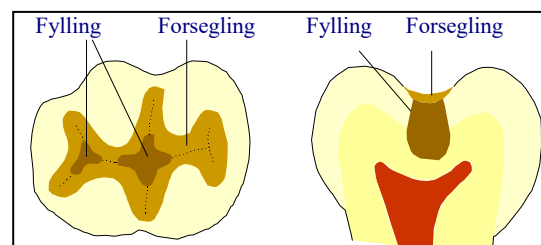
Ved vanskelige tørrleggingsforhold ved forsagling av molarer som ikke er fullstendig frembrutt velges glassionomer.

Bildet viser en vellykket fissurforsgling hvor hele fissuren er dekket og det er brukt passende (moderat) mengde materiale som ikke kommer i konflikt med okklusjonen.



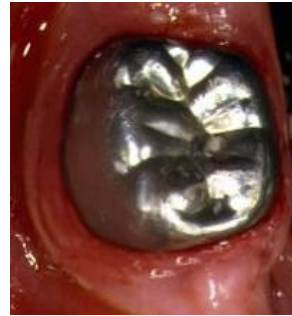Kombinert fylling og fissurforsgling

Dersom mindre karieslesjoner går inn i dentin i deler av okklusalflaten, kan det prepareres i disse områdene, legges fylling og forsagles over som vist på figuren. Kompositt eller glassionomer kan brukes som fyllingsmateriale. Ved større kaviteter brukes kompositt beregnet for posteriore fyllinger.



Stålkrone

Stålkroner kan benyttes både i primære og permanente tenner. Bruk av ferdig konturerte stålkroner er en midlertidig behandling som er enkel å utføre. Stålkroner kan være indisert ved karies som omfatter mange flater og tenner som er sterkt destruerte på grunn av utviklingsforstyrrelse. Stålkroner egner seg også ved hypersensibilitet i molarer, noe som er relativt vanlig ved omfattende utviklingsforstyrrelser.



Fremgangsmåte ved tilpassing av stålkrone

Ved preparering for stålkrone ekskaveres karies, og ved utviklingsforstyrrelser fjernes eventuelle bløte deler av emalje og dentin. Bruk fortrinnsvis anestesi.

Tannen slipes forsiktig approssimalt, eventuelt også bukkalt og palatinalt/lingvalt for å gi plass til stålkronen og for å fjerne noe av undersnittet gingivalt. Okklusalt reduseres høyden slik at kronen passer i okklusjon.

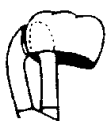Flammeformet diamant brukes approssimalt, bukkalt og palatinalt/lingvalt. Okklusalt reduseres med hjulformet diamant. Foto viser bor som kan brukes.



Undersnittet gingivalt beholdes for å retinere kronen ("trykknapp-effekt"). Figuren illustrerer at gingival retensjon beholdes ved prepareringen (spesielt gingivale vulst bukkalt).



Ferdig konturerte stålkroner finnes for primære og permanente tenner i forskjellige størrelser tilpasset de ulike molarene. Kronene kalles ferdig konturerte, men det er alltid nødvendig å tilpasse dem, særlig gingivalt. For lange kroner forkortes ved klipping og kontureres på nytt gingivalt. Det kan være nødvendig med ytterligere konturering. Dette gjøres med spesielle tenger som finnes på stålkronebrett (utleveres i skranken). Ferdig tilpasset krone slipes og poleres slik at den blir tynn mot det gingivale der den er klippet. Kronen festes med glassionomer beregnet på sementering.





4.2 Arbeidsoppgaver – traumatologi og endodonti

Partiell pulpotomi og midlertidig komposittdekke

Benytt en løs Frasacotann (11 eller 21). Med diamanthjul lages en dyp, mesial skråfraktur, slik at tenkt utgangspunkt er en komplisert kronefraktur med blottleggelse av mesiale pulpahorn.

Med sylindrerformet diamant prepareres en 2 mm dyp kasse rundt pulpasåret. Appliser et tynt lag kalsiumhydroksidpasta i bunnen, sug ut fuktighet med tykke papirpoints og fyll opp med IRM, ev. glassionomer-sement.

Vent til sementen er helt stiv. Etter syreetsing og bonding, dekkes hele frakturflaten og litt av tilgrensende emalje med en tyntflytende, lysherdende kompositt.

Det henvises forøvrig til forelesninger i Traumatologi i 9. semester og poliklinikkseminaret *Emalje-dentinfraktur i permanente tannsettet*.

Endodontisk preparering av krone ved pulpanekrose i ung permanent incisiv

Benytt en løs Frasacotann (11 eller 21) og utfør prepareringen i henhold til tegninger på neste side.

Fikseringsbue på Frasaco-modell.

Tenk dere at 21 er subluskert med vertikal mobilitet, og tannen skal fikseres. Tre forskjellige typer fikseringsbue skal prøves: TTS-bue (Titanium Trauma Splint), Twist-fleks-bue og Nylon-sene. Benytt en bue av gangen, og fjern den før neste bue-type benyttes.

Buene festes med tyntflytende, lysherdende kompositt, f.eks Filtek Flow.

En intakt tann på hver side tas med når buelengden bestemmes. Bøy buen til med fingrene eller tang slik at den ligger tett inntil tannrekken. For optimal hygiene bør den ikke ligge for nær gingivalranden. Unngå unødig mye kompositt. *(For at kompositten skal feste seg til Frasaco-tennene, kan de tørkes over med sprit før liming.)*

Se forøvrig seminar om *Fiksering av traumatiserte permanente tenner*.

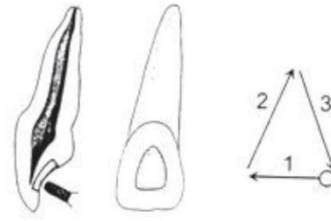
Fjerning av fikseringsbue

Etter å ha slipt med sylindrerformet diamant gjennom kompositt inn til buen, vippes den løs med pinsett. Resterende kompositt på Frasacotenner fjernes med finkornet pussdiamant og Soflex skiver.

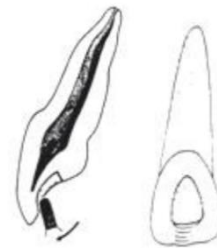TTS-buen er kostbar og skal derfor brukes om igjen til neste propedeutiske kurs. Vær det bevisst når du fjerner den.

Endodontisk preparering av kronen ved nekrose i ung permanent incisiv

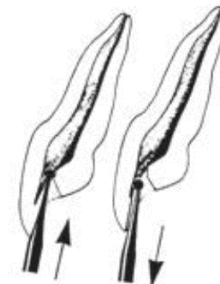
- A.** Preparerer med sylindrerformet diamant en triangulær kavitet som går inn i dentin. Start ved «O» og følg pilene for å lage en kavitet svarende til pulpas form.



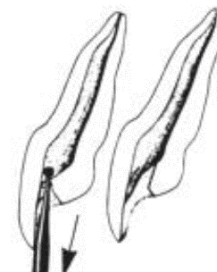- B.** Rett opp borret og lag en liten renne. Denne plasseres mot det mesiale. Hensikten er å gi plass for borrhjule og rotkanalinstrumenter.



- C.** Med et langskaftet rosenborr og lav hastighet perforeres det til pulpa. Mens borret holdes i tannens lengderetning fjernes pulpataket, innenfra og ut. Taket fjernes utover mot spissen av pulpahornene. Vær obs på vinkling av borret, slik at det ikke fjernes for mye tannsubstans buccalt (og perforeres ut i rothinne).



- D.** Det palatinale undersnitt må fjernes for å gi plass til rotkanalinstrument av egnet størrelse. Dette skjer ved at borret plasseres apikalt for undersnittet og trekkes i incisal retning.





5. Pasientbehandling

5.1 Fire gode vaner

Kommunikasjonsmodellen Fire gode vaner er utviklet for effektiv og god strukturering pasientkonsultasjoner, og fungerer svært godt i tannbehandlingssituasjoner.

De fire gode vanene er

1. Invester i begynnelsen
2. Ta pasientens perspektiv
3. Vis empati
4. Invester i avslutningen

Forutsetningen for å bruke Fire gode vaner på en profesjonell måte er gode kunnskaper om kommunikasjon generelt, som for eksempel:

- Betydningen av verbal vs nonverbal kommunikasjon
- Aktiv lytting
- Bevisst bruk av åpne og lukkede spørsmål
- Hvordan jobbe med å bygge tillitt og skape en trygg relasjon eller allianse

I tillegg er det viktig å tilrettelegge behandlingssituasjonen ved å:

- Gi pasienten kontroll
- Planlegge og gi god smertelindring for minst mulig smerteopplevelse.

Bruk av Fire gode vaner vil også strukturere og sikre medvirkning i samtaler med teamet på klinikken, mellom klinisk veileder og student etc.

Metoden er beskrevet i kapittel 6 i Oral Health Psychology.

Les også gjerne kapittel 9 og 10 som omhandler aspekter spesielt rettet mot barn.

Boken kan lastes ned gratis på UiO maskiner,

<https://link.springer.com/book/10.1007/978-3-031-04248-5> eller via QR kode:



Se vårt e- læringskurs:

<https://www.odont.uio.no/tjenester/Fire-gode-vaner/>

Eller via QR kode:



Referanser

Frankel, R. M. and T. Stein (2001). "Getting the most out of the clinical encounter: the four habits model." *J Med Pract Manage* **16**(4): 184-191.

Krupat, E., et al. (2006). "The Four Habits Coding Scheme: validation of an instrument to assess clinicians' communication behavior." *Patient Educ Couns* **62**(1): 38-45.

Willumsen, Lein, Gorter, Myran (2022) Oral Health Psychology, Springer Nature Switzerland ;
<https://link.springer.com/book/10.1007/978-3-031-04248-5>



«Den gode undersøkelsen» med aldersrelatert sjekklister for barn 0-20 år

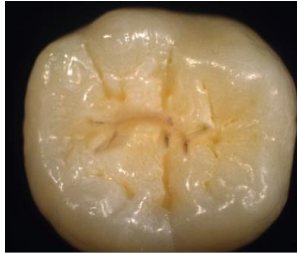Alder (år)	1 2	3	5	6	7	8	9	10	11	12	13	14	15	16-20
Milepæler i tannutvikling og erupsjon	Erupsjon: primære tenner		Erupsjon: 1. molar og incisiver. Mineraliseringsforstyrrelser MIH Tappform lateral			Erupsjon: incisiver Erupsjonsrekkefølge/symmetri Morfologiske avvik Mineraliseringsforstyrrelser		Erupsjon: hjørnetenner, premolærer og 2. molar Erupsjonsrekkefølge/symmetri Morfologiske avvik Mineraliseringsforstyrrelser			Erupsjon: 2. molar			Erupsjon: 3. molar
Okklusjonsutvikling	Sugevaner		Sugevaner, kryssbitt og -inverteerte incisiver Erupsjonsproblem Tidlige traumer Overtallige tenner Ektopisk erupsjon 1. molar (2-4%)			Kryssbitt, inverteerte incisiver Store overbitt - traumerisiko Dentoalveolære underbitt Sekundær retensjon /ankylose - agenesier Palpere hjørnetenner Diastema mediale, leppebånd Vurdere behov for interseptiv ortodontisk behandling		Palpere hjørnetenner i overkjeven - vurderer radiologisk undersøkelse Sekundær retensjon/ankylose - agenesier Over- og underbitt Åpne- og dype bitt Kryss- og saksebitt Trangstillinger Vurdere behov for kjeveortopedi			Erupsjonsproblem av 2. molar Vurdere behov for kjeveortopedi - Henvise alle bittavvik med behov			Observere kjevevekst Basale underbitt, -overbitt, åpne- og dype bitt Ansikts asymmetrier Multiple agenesier, traumer tanntap (evt. kjeveortopedisk forbehandling til protetiske løsninger)
Den gode undersøkelsen	Samtale med foreldre: kartlegge - så målrettet informasjon Tannhelsevaner (tannpuss, fluorbruk, kosthold, godteri - mellommåltider, brus mm) Medisinsk, odontologisk og sosial anamnese Klinisk undersøkelse (fra 3 år) <ul style="list-style-type: none"> • Ekstraoral • Omsorgssvikt, overgrep, mishandling • Tenner, gingiva og slimhinne • Bittforhold, tannerupsjon, okklusjonsutvikling • Vurdere behov for røntgen • Kariesrisikovurdering – bestem undersøkelsesintervall • Behov for fissurforsøgling? 					Som for 1-7 år. <i>I tillegg:</i> <ul style="list-style-type: none"> • Vurdere ev. agenesier • Behov for fissurforsøgling? 		Som for 2-9 år. <i>I tillegg:</i> <ul style="list-style-type: none"> • Periodontal undersøkelse*, vurder BW og evt. lomme • Erosjoner og tannslitasje 			Som for 2-12 år		Som for 2-15 år <i>I tillegg:</i> <ul style="list-style-type: none"> • Periodontal undersøkelse*, vurder BW og evt. lomme • Multiple Agenesier. • Andre med tverrfaglige og/eller protetiske behov; f. eks mineraliseringsforstyrrelser • Traumer med behov for endelige restaureringer 	

Periodontal undersøkelse*:

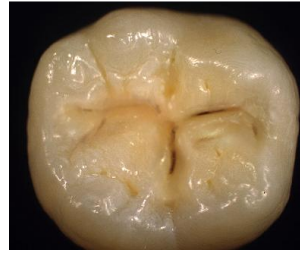1. Ved statusundersøkelse 12, 15 og 20 år: Hvis bentap ses på BW utføres lommedybde måling.
2. Ved funn av en eller flere 5 mm tannkjøttlommer (gjelder ikke om det er såkalte pseudolommer), registreres en fullstendig 4- eller 6-punkts lommestatus inklusiv blødning ved sonering. Behandlingsplan utarbeides.
3. Røntgen kompletteres ved indikasjon.
4. Vurder henvisning til spesialist.

5.3 Kriterier for registrering av okklusalkaries

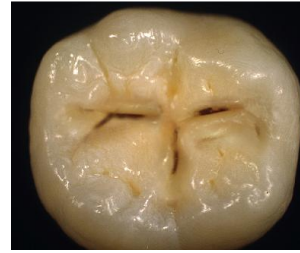KRITERIER FOR REGISTRERING AV OKKLUSALKARIES



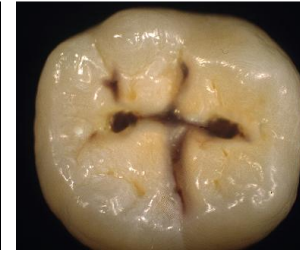GRAD 1 (O1)
Karies karakterisert ved en hvitlig/brunlig misfarging i emaljen uten substansstap (ingen kavitetsdannelse). Ingen røntgenologiske funn.



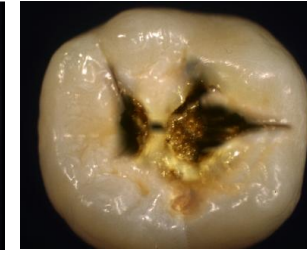GRAD 2 (O2)
Lite substansstap med brudd i emaljeoverflaten, eller misfarget fissur med grålig/opak tilstøtende emalje og/eller karies begrenset til emaljen røntgenologisk.



GRAD 3 (O3)
Moderat substansstap og/eller karies i ytre tredjedel av dentin røntgenologisk.

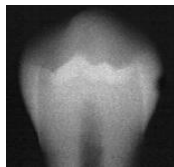


GRAD 4 (O4)
Betydelig substansstap og/eller karies i midtre tredjedel av dentin røntgenologisk.

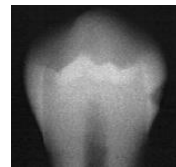


GRAD 5 (O5)
Stort substansstap og/eller karies i indre tredjedel av dentin røntgenologisk.

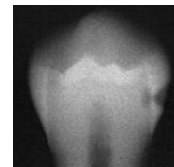
KRITERIER FOR REGISTRERING AV APPROKSIMALKARIES (RØNTGENOLOGISK)



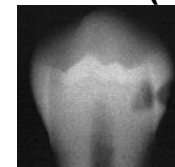
GRAD 1 (A1)
Radiolusens ("røntgenskygge") i ytre halvdel av emaljen (inntil 1/2 emaljetykkelsen).



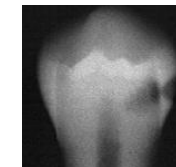
GRAD 2 (A2)
Radiolusens ("røntgenskygge") i indre halvdel av emaljen (inntil emalje-dentin grensen, men ikke inn i dentinet).



GRAD 3 (A3)
Radiolusens ("røntgenskygge") i ytre tredjedel av dentinet (inntil 1/3 av dentintykkelsen).



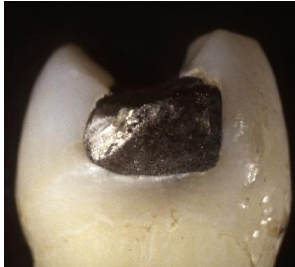GRAD 4 (A4)
Radiolusens ("røntgenskygge") i midtre tredjedel av dentinet (inntil 2/3 av dentintykkelsen).



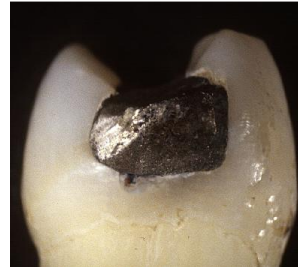GRAD 5 (A5)
Radiolusens ("røntgenskygge") i indre tredjedel av dentinet.

5.4 Kriterier for registrering av sekundærkaries

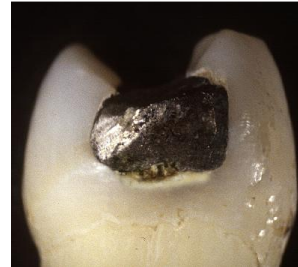KRITERIER FOR REGISTRERING AV SEKUNDÆRKARIES



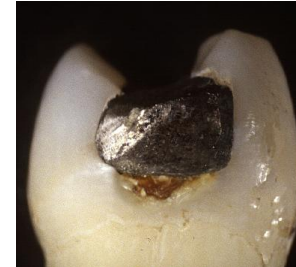GRAD 1 (S1)
Karies karakterisert ved en hvitlig/brunlig misfarging i emaljen, uten substansstap og/eller lesjon i ytre halvdel av emaljen røntgenologisk.



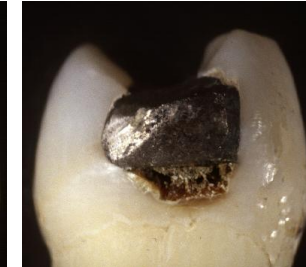GRAD 2 (S2)
Lite substansstap med brudd i emaljeoverflaten og/eller lesjon i indre halvdel av emaljen røntgenologisk.



GRAD 3 (S3)
Moderat substansstap og/eller karies i ytre tredjedel av dentin røntgenologisk.

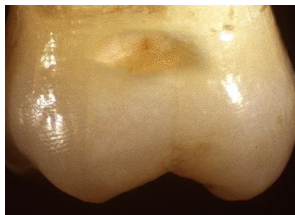

GRAD 4 (S4)
Betydelig substansstap og/eller karies i midtre tredjedel av dentin røntgenologisk.

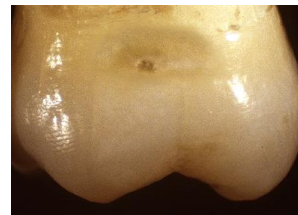

GRAD 5 (S5)
Stort substansstap og/eller karies i indre tredjedel av dentin røntgenologisk.

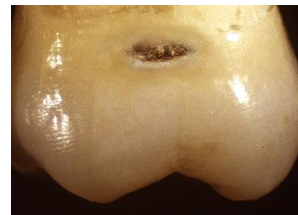KRITERIER FOR REGISTRERING AV BUKKAL- OG LINGUAL KARIES



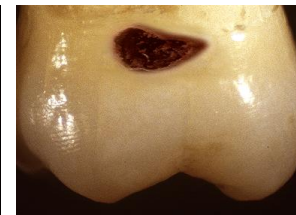GRAD 1 (B1)
Karies karakterisert ved en hvitlig/brunlig misfarging uten substansstap. Matt overflate kan sees ved tørlegging.



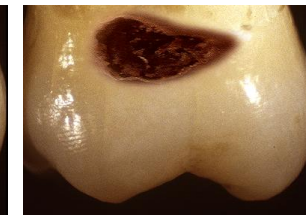GRAD 2 (B2)
Lite substansstap med brudd i emaljeoverflaten.



GRAD 3 (B3)
Moderat substansstap med eksponert dentin (kan sonderes).



GRAD 4 (B4)
Betydelig substansstap i emaljen med moderat kavitetdannelse i dentin.



GRAD 5 (B5)
Stort substansstap med betydelig kavitetdannelse/oppbløtning av dentin.



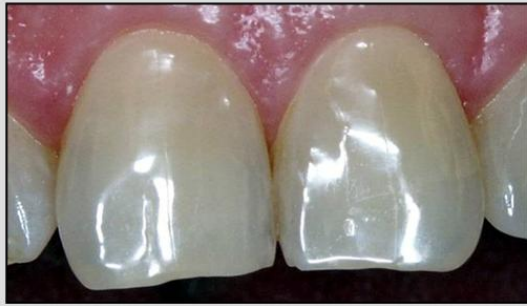5.5 Tannutviklingsforstyrrelser - journal

Tannutviklingsforstyrrelser - journal	
Navn	Henvist fra:
Adresse	Dato /
Tlf.	Problemstilling:
Født /	
Anamnese	Marker positivt funn med X ellers settes 0 for å markere at spørsmålet er stilt
<input type="checkbox"/> For tidlig født (> 3 uker).....uker	<input type="checkbox"/> Fødselskomplikasjoner.....
<input type="checkbox"/> Lav fødselsvekt (<1500 gram)..... gram	<input type="checkbox"/> Skjelettfrakturer.....
<input type="checkbox"/> Sykdommer fem første leveår (spesifiser):.....	<input type="checkbox"/> Mangeltilstander (spesifiser).....
<input type="checkbox"/> Nåværende sykdommer (spesifiser):.....	<input type="checkbox"/> Annet.....
<input type="checkbox"/> Medikamenter fem første leveår (spesifiser):.....	
<input type="checkbox"/> Fluoridtabletter fra.....mnd	
<input type="checkbox"/> Fluoridtannpasta fra.....mnd	<input type="checkbox"/> Tendens til spising/svelging av tannkrem de første leveår
Drikkevannskilde: <input type="checkbox"/> Kommunal vannforsyning <input type="checkbox"/> Egen brønn Fluoridinnhold.....	
Lignende tannforandringer hos familie? <input type="checkbox"/> Ingen <input type="checkbox"/> Vet ikke/usikker	
<input type="checkbox"/> Far <input type="checkbox"/> Mor	<input type="checkbox"/> Brødre: av totalt.... brødre
Egne barn:	<input type="checkbox"/> Søstre: av totalt.... søstre
<input type="checkbox"/> Egne døtre:av totalt døtre	
<input type="checkbox"/> Egne sønner:av totalt sønner	<input type="checkbox"/> Andre familiemedlemmer.....
Dentale funn	Primære tenner som er tilstede markeres ved å notere tannbetegnelsen over tannsymbolet (skriv med rødt)
Tallkoder til hver tannflate: 1. Avgrenset opasitet (hypomineralisasjon) 2. Diffus opasitet (hypomineralisasjon) 3. Tapt emalje (posteruptyv defekt) 4. Hypoplasi ("Pits" eller furer/groper eller generelt tynnere emalje som var til stede når tannen erupterte) 5. Eksponert dentin 6. Hele tannflaten misfarget. Flere tallkoder på samme flate er mulig. Bruk større skrift for å markere over flere flater ved identiske funn.	
Farger som forekommer i affiserte områder	
<input type="checkbox"/> Kritthvitt <input type="checkbox"/> Gul <input type="checkbox"/> Brun <input type="checkbox"/> Grå <input type="checkbox"/> Andre.....	
Ising/symptomer?	
<input type="checkbox"/> 1 tann <input type="checkbox"/> 2-4 tenner <input type="checkbox"/> >4 tenner <input type="checkbox"/> Nei	
Er homologe tenner rammet (symmetri)?	
<input type="checkbox"/> Ja <input type="checkbox"/> Nei <input type="checkbox"/> Usikker	
Er defektene fra samme periode i individets utvikling?	
<input type="checkbox"/> Ja <input type="checkbox"/> Nei <input type="checkbox"/> Usikker	
Er rotanatomien normal?	
<input type="checkbox"/> Ja <input type="checkbox"/> Nei <input type="checkbox"/> Evt avvik.....	
Primære tenner affisert?	
<input type="checkbox"/> Ja <input type="checkbox"/> Nei	
Røntgenfunn:	
Dentintetthet normal <input type="checkbox"/> Ja <input type="checkbox"/> Nei Pulpaanatomi normal <input type="checkbox"/> Ja <input type="checkbox"/> Nei	
Annet:	
Behandlingsbehov i løpet av første år: <input type="checkbox"/> Stort <input type="checkbox"/> Middels <input type="checkbox"/> Lite/Intet	
-på lang sikt: <input type="checkbox"/> Stort <input type="checkbox"/> Middels <input type="checkbox"/> Lite/Intet	
Diagnose	Diagnose (mest sannsynlig):
	Differensialdiagnose(r):
Dato /	Student
	Lærers signatur:

5.6 Klassifikasjon av dentale erosjoner – VEDE-index

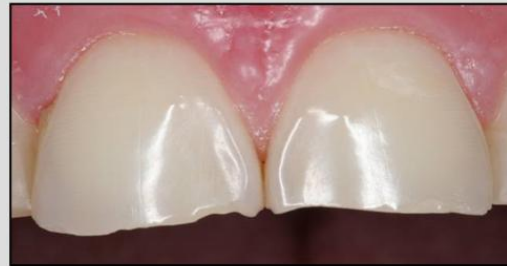Grad 1

Begynnende erosjon, tidlig stadium. Utvisking av emaljestructuren med matt overflate. Kan være glatt og skinnende. Ubetydelig tap av emalje (knappt synlig).



Grad 2

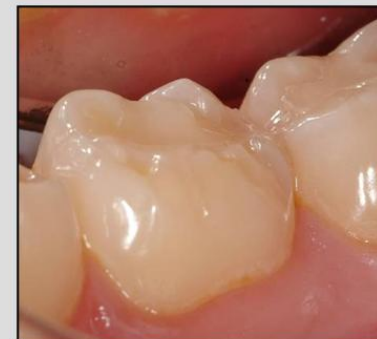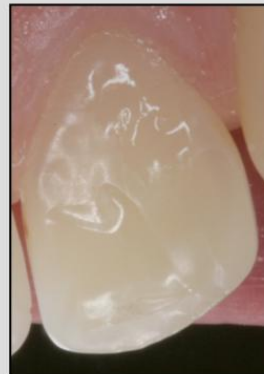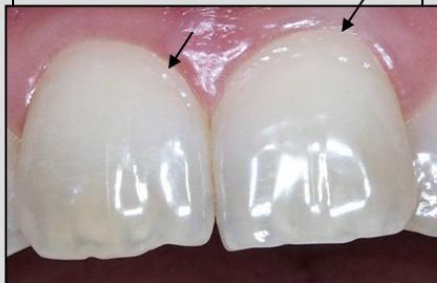Erosjon i emalje. Tydelig tap av emalje, dentin ikke bløttlagt. Morfologiske trekk ofte noe utvisket.



© Tveit og Espelid 2016

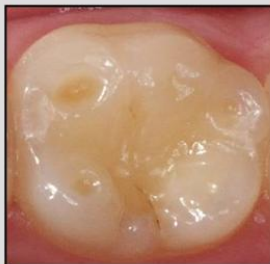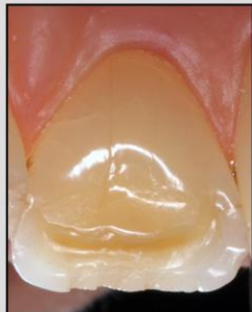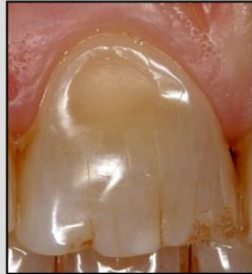Eksempler på grad 2:

Tydelig kant mot det gingivale som indikerer at det er mer substans tap enn ved grad 1 (piler).



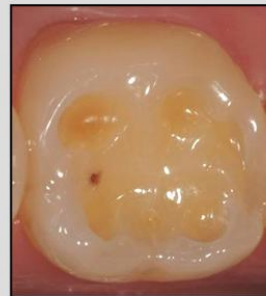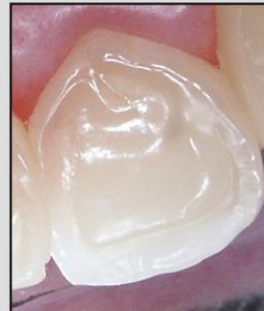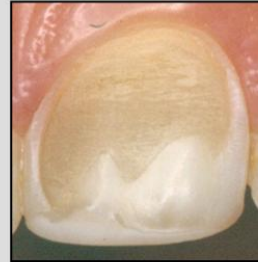
Grad 3

Dentin blottlagt. Mindre enn 1/3 av flaten har blottlagt dentin.



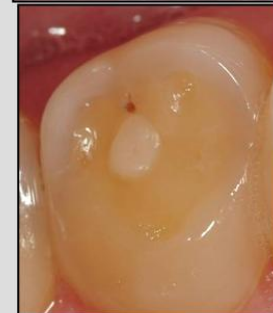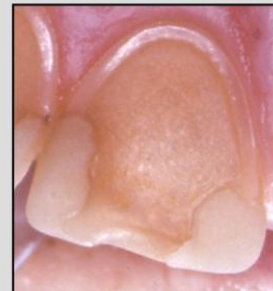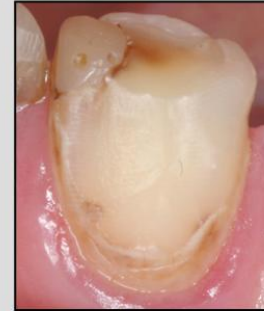Grad 4

1/3- 2/3 av flaten har blottlagt dentin.



Grad 5

Mer enn 2/3 av flaten har blottlagt dentin.

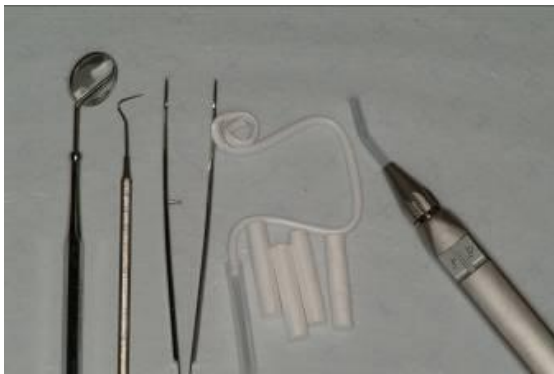

5.7 Fuktighetskontroll

Fuktighetskontroll er nødvendig ved undersøkelse og restorativ behandling.

- Fuktighetskontroll hos barn er krevende på grunn av barns begrensede evne til å samarbeide
- Assistanse er nødvendig ved prosedyrer som krever fuktighetskontroll
- Operatør konsentrerer seg om å holde grepet kontinuerlig og blikket festet på arbeidsområdet

Hjelpemidler



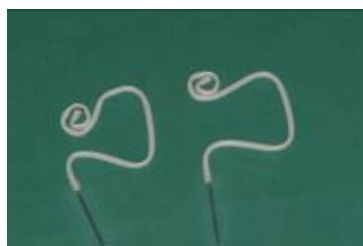- Hjelpemidler omfatter speil, sonde, pinsett, spytt suger, bomullsruller og treveissprøyte (luft)



- Bomullsruller to størrelser finnes ved alle uniter
 - Nr 1, liten – opp til 8-10 år
 - Nr 2, stor – eldre barn

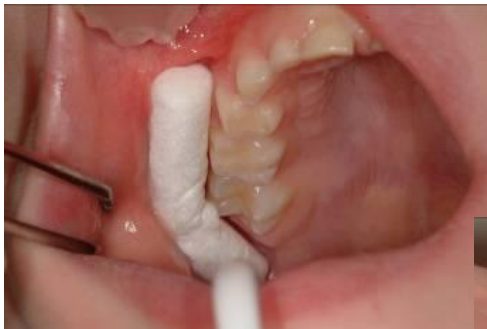

- Parotisskjold og parotiseruller i to størrelser
 - Benyttes ikke rutinemessig

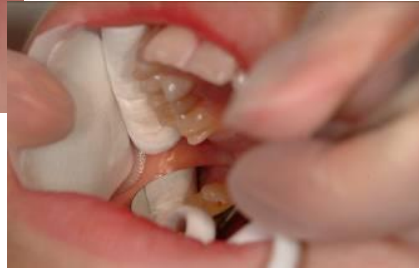

- Spytt suger i to størrelser, bøyes til før bruk
 - Liten – opp til 8-10 år
 - Stor – eldre barn

Overkjeve; fremgangsmåte ved tørrlegging

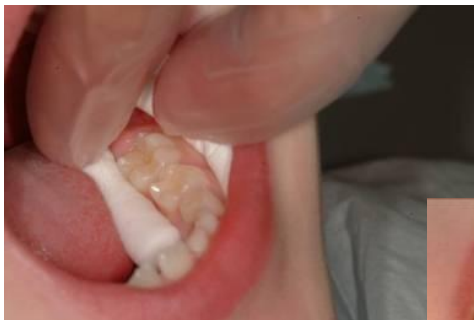

- Bøy til bomullsrull
- Plasser rullen bukkalt



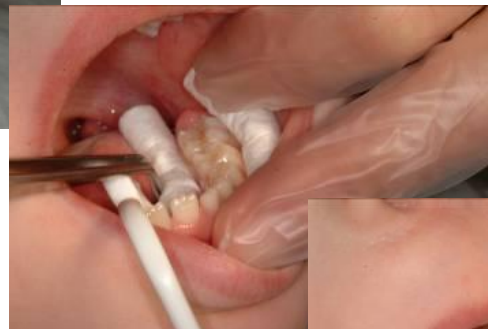- Eventuelt kan parotisskjold benyttes

Underkjeve; fremgangsmåte ved tørrlegging

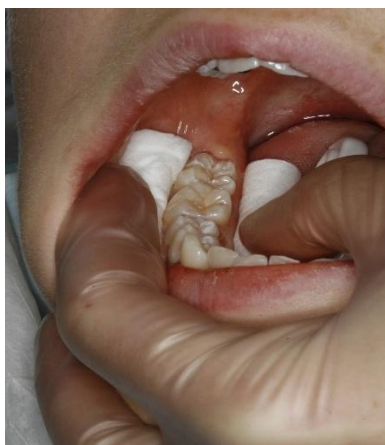
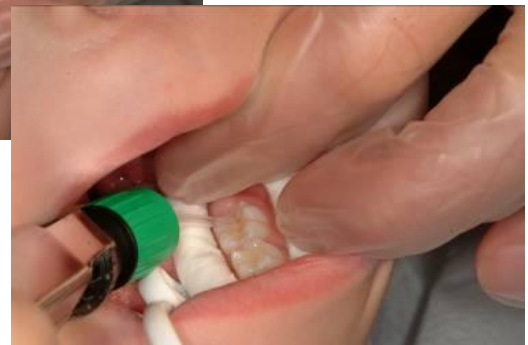
- En tilpasset bomullsrull plasseres over parotisåpningen i overkjeven
- Bomullsruller fikses bukkalt og lingvalt i underkjeven

- Ruller byttes ved at en tørr legges over den fuktige som så fjernes



- Grepet holdes til materialet er herdet



- Underkjevens høyre side
- Bomullsrullene fikses med venstre hånds tommel og pekefinger



5.8 Kofferdam

Kofferdam er absolutt påkrevet for å ivareta god aseptikk ved endodontisk behandling.

I tillegg bør det brukes for god fuktkontroll ved for eksempel fyllingsterapi og bondet protetikk.

Kofferdam er også et godt og viktig hjelpemiddel for å redusere smitterisiko ved aerosolgenererende prosedyrer. Det skåner pasienten fra ubehag med mye vann bak i svelget og ubehagelig smak fra syreets etc.

Kofferdam kan også være et nyttig hjelpemiddel på pasienter med «aktiv tunge» eller uttalt brekningstendens.

Mange pasienter setter pris på at tennene vi skal jobbe på «isoleres» fra munnen og at tannbehandlingen dermed foregår «på utsiden» av kofferdamduken. På den måten kan de distansere seg fra det som skjer.

God kofferdamteknikk krever øvelse. Derfor er det viktig med trening i forskjellige måter å feste kofferdammen på.

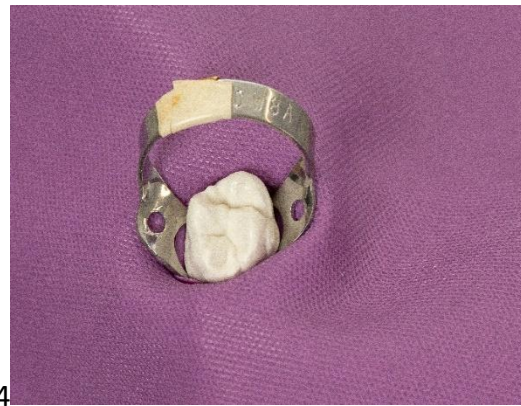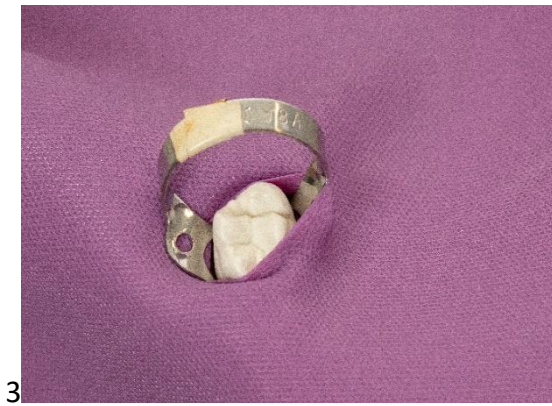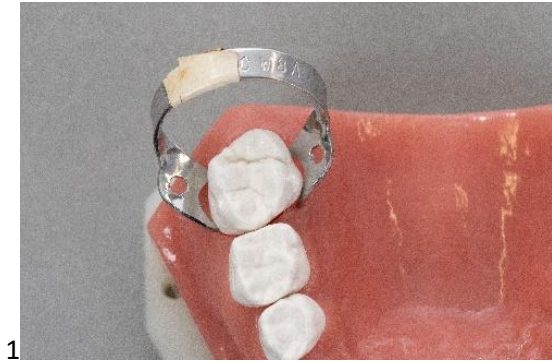Ved valg av kofferdamteknikk er det også viktig å tenke på hva man ønsker å oppnå med kofferdammen. Aseptikk i forbindelse med endodontisk behandling krever helt tett duk. Bruker man kofferdam i forbindelse med preparering for fylling kan man kanskje tillate seg å ha et stort hull over flere tenner og ivareta fuktkontroll under legging av fylling med spytt suger og bomullsruller i tillegg til kofferdam.

Det er også viktig å kjenne til at kofferdam kan festes på mange måter:

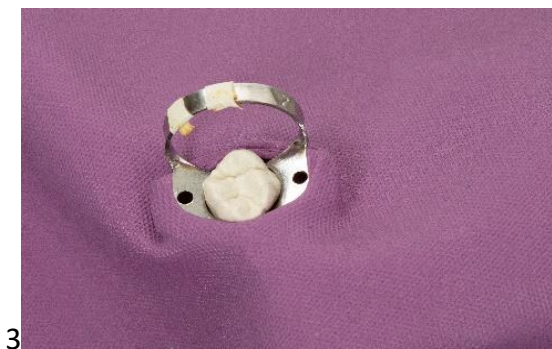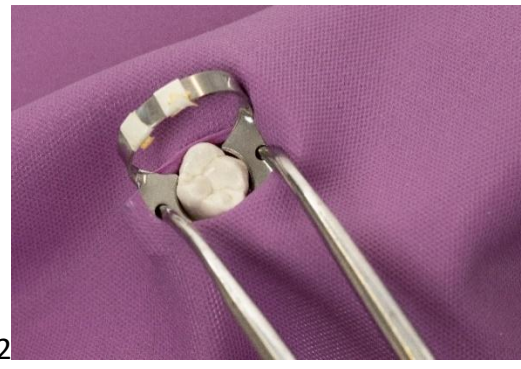- Med klammer på aktuell tann
- Med klammer(e) på nabotann/nabotenner
- Med bruk av stikk
- Med bruk av tanntrådligatur
- Med bruk av kile
- Med kombinasjoner av strikk, kile, tanntrådligatur og klammer

Videre følger noen bildeeksempler på kofferdamteknikk. Det finnes også en rekke youtube-videoer med nyttige kofferdamtips på nettet. NB: Vær kritiske og tenk på hvilke pasient som sitter i enden av tennene. Vær også bevisst på hvilke teknikker som ivaretar god aseptikk og hvilke som blir mindre tette.

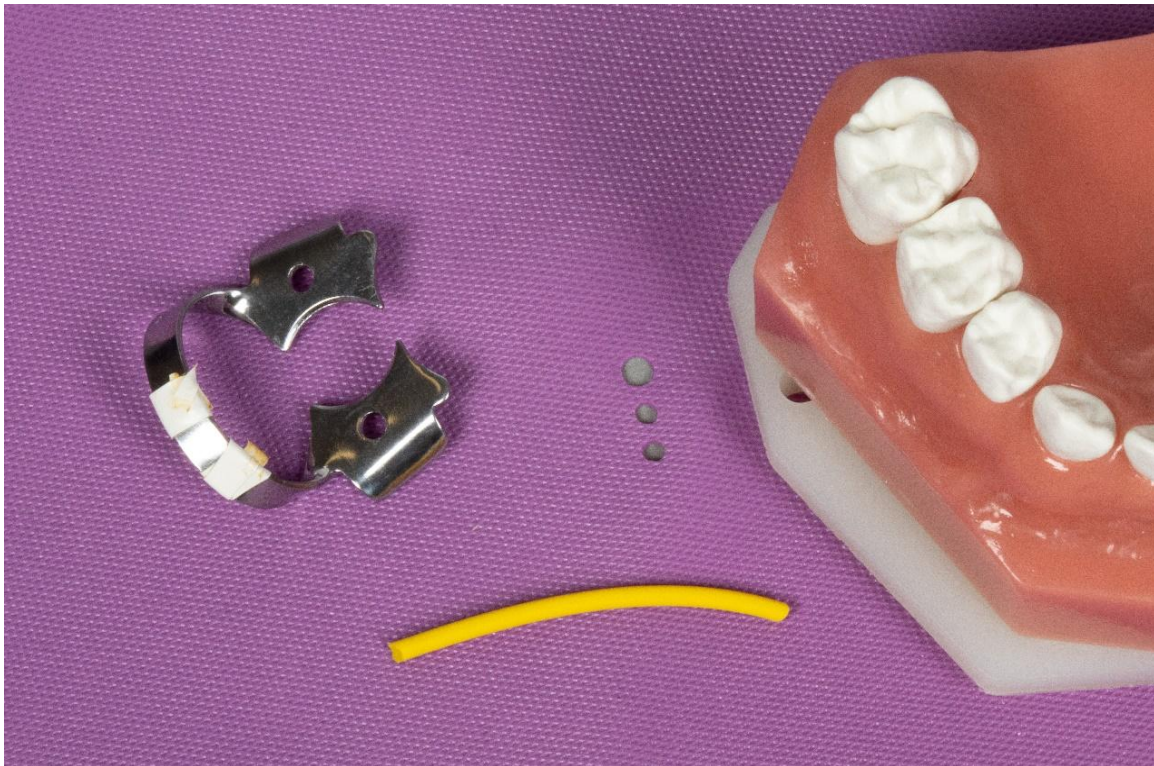
Klammer på tann først




Klammer og kofferdamduk samtidig



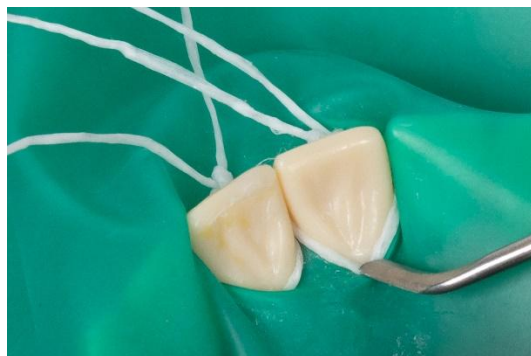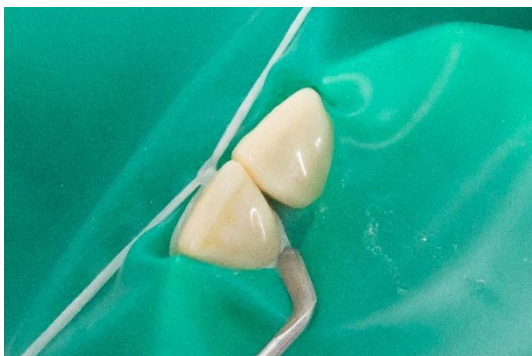
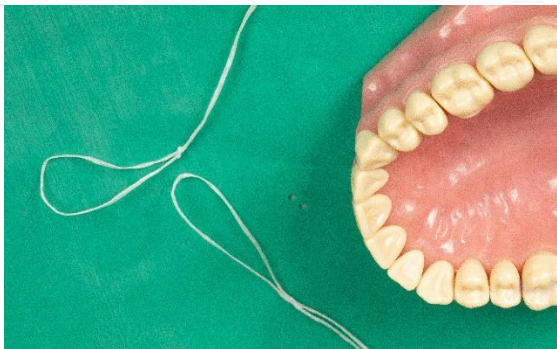Klammer kombinert med strikk/kile (3 hull)



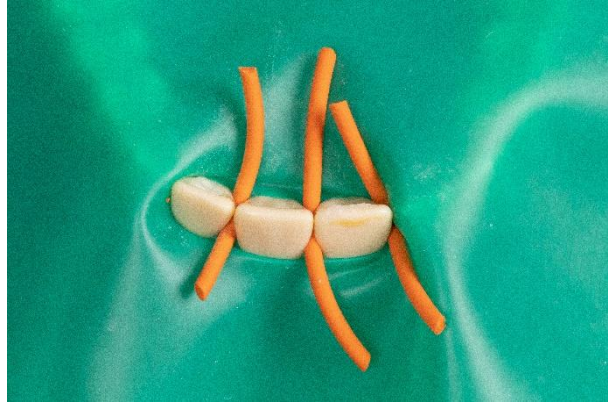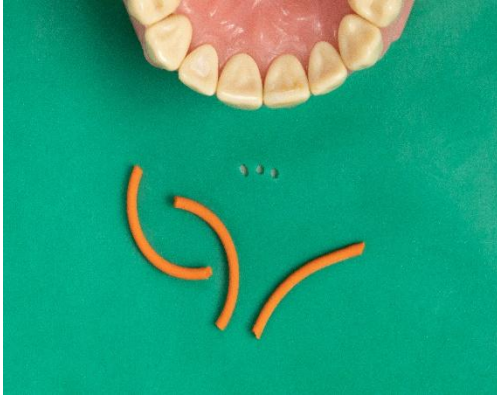Klammer kombinert med strikk/kile, stort hull over flere tenner (NB gir ikke optimal tørrlegging, men begrenser aerosoldannelse oppblandet med saliva)



Kofferdam på front- tenner festet med tantrådligatur



Kofferdam på front- tenner festet med strikk.



5.9 Separasjonsstrikk

Separasjonsstrikker kan brukes for å forsøke å rette opp ektopisk frembrudd av første molarer.



Det brukes også for å skaffe plass i forbindelse med den såkalte «Hall teknikken» (stålkroner som settes på primære tenner med karies uten forutgående preparering av tann og tilpasning av stålkrone).

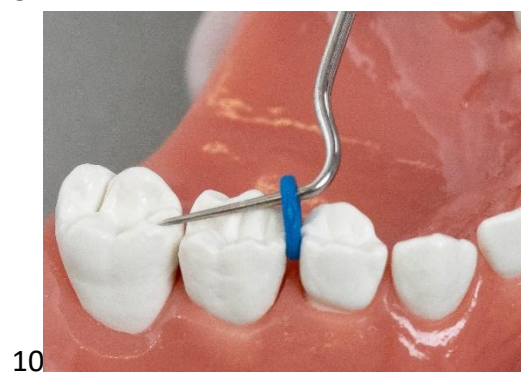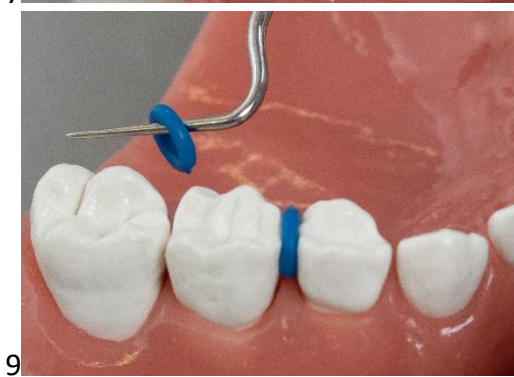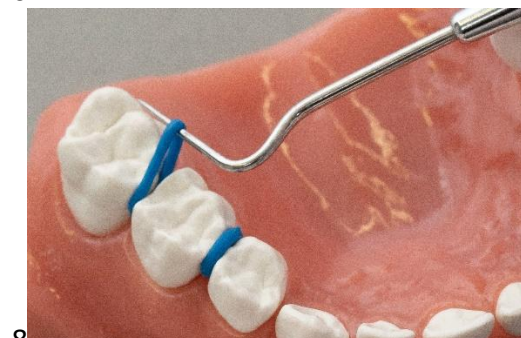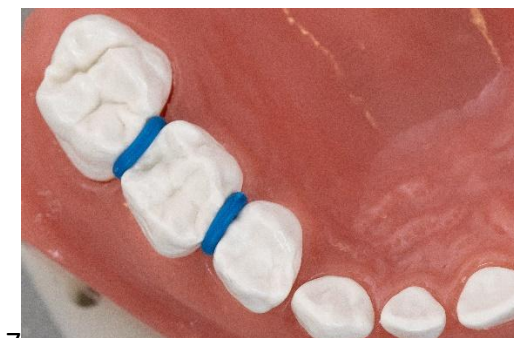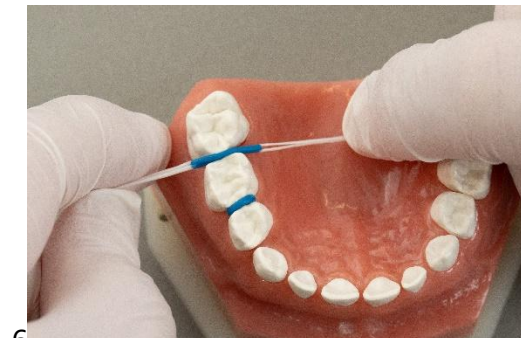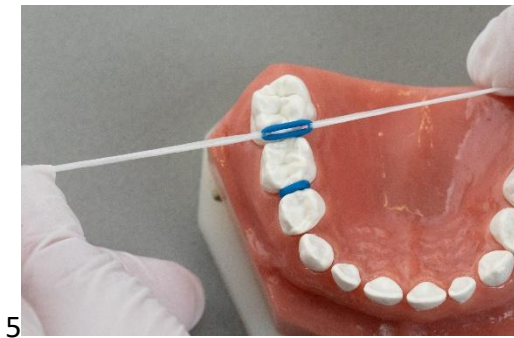
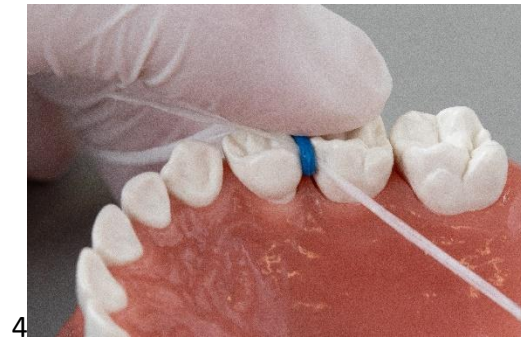
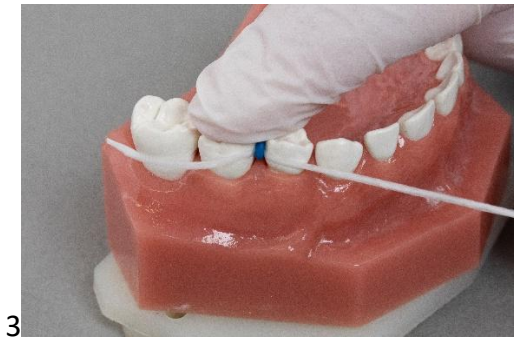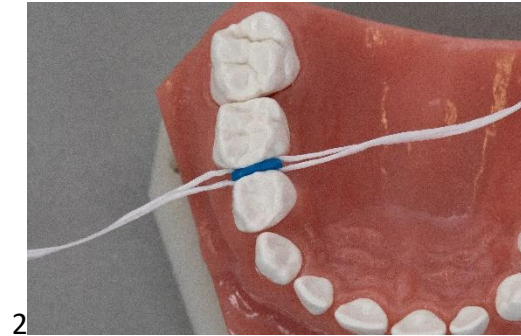
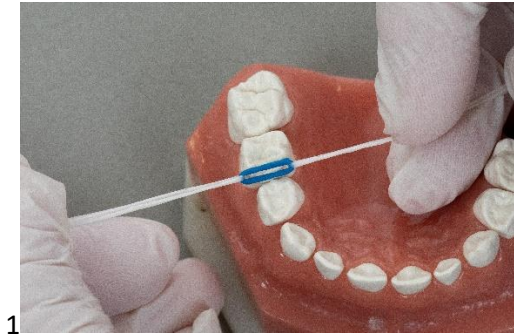
I forbindelse med konvensjonell stålkroneterapi kan også separasjonsstrikker med fordel brukes for å lette preparering (gir mer plass mot nabotann).

Strikkene føres på plass ved hjelp av to tanntråder. Man setter de inn 4-7 dager før det planlegges stålkronebehandling. Etter bruk vippes strikkene ut med sonde.

Det er svært viktig at pasienten følges tett når man har satt på strikker. Hvis strikker er «forsvunnet» og ikke kan gjøres rede for (pasienten vet de har falt ut og/eller vet de har svelget dem) må man ta røntgen for å forsikre seg at strikkene ikke har krøpet ned i tannkjøttlommen og skaper problemer (bruk alltid strikker med røntgenkontrast).

Det er viktig med god hygiene for å motvirke gingivitt.







5.10 Mikroabrasjon

Mikroabrasjon

Indikasjoner

Lesjonen må være lokalisert til emaljen. Jo dypere desto vanskeligere å fjerne. Det kan være aktuelt å supplere med bleking i etterkant for optimalt resultat.

- Dental fluorose
- Amelogenesis imperfekta
(i noen helt spesielle tilfeller)
- White spot lesjon
- Lokaliserte hypomineraliseringer

Fremgangsmåte

1. Foto med fargeprøve mot tennene.
2. Vernebriller for pasient og behandler.
3. Kofferdam. Fest med kofferdamtråd, forsegl kantene med «flytende kofferdam».
4. 18% saltsyre + pimpsteinspulver blandes til delvis flytende pasta.
Juster konsistens med bomullsrull.
5. Appliser med trepinne/ tannpirker og gni med moderat trykk på det aktuelle området i 5 sek.
6. Spyl bort med vann. Bruk sug.
7. Gjenta til fargen er borte, maks 10x.
8. Til slutt: spyl tannen i 30 sek.
9. Pensle med 2-5 % fluoridlakk eller -opløsning i nøytral farge i 3 min.
10. Fjern kofferdam.
11. Foto med fargeprøve mot tennene.
12. Etterkontroll m/foto etter 2 uker.

(Altenau og Tveit. Skjemmende flekker i emaljen behandlet med mikroabrasjon og bleking – et pasienttilfelle. Tidende 2002; 112: 422–6)

Det odontologiske fakultet
Institutt for klinisk odontologi
Avdeling for odontologisk pediatri og
-psykologi

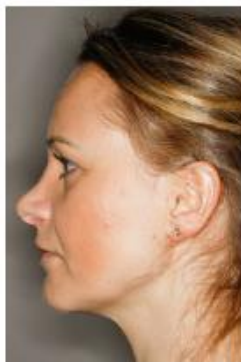

UNIVERSITETET
I OSLO

5.11 Klinisk fotografering

Klinisk fotografering

Standard bildeserie for dokumentasjon



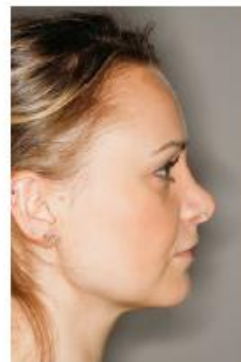Profil, venstre side



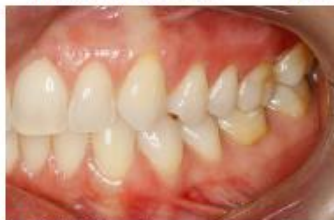Portrett, munn lukket



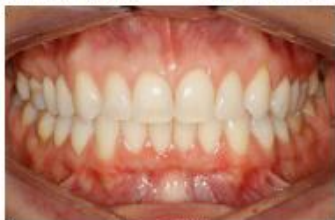Portrett, viser tenner



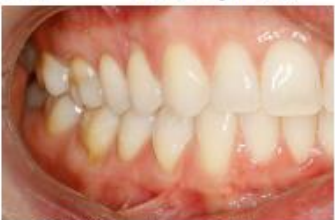Profil, høyre side



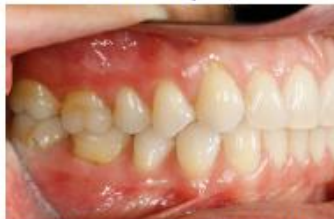Sidebilde uten speil, venstre



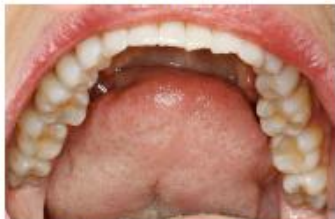Frontbilde



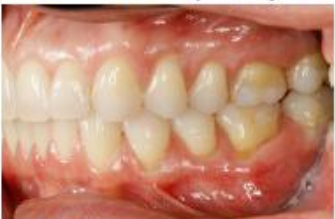Sidebilde uten speil, høyre



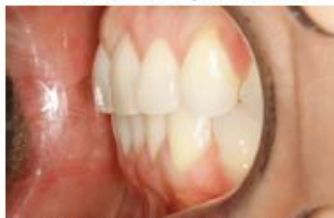Sidebilde med speil, venstre



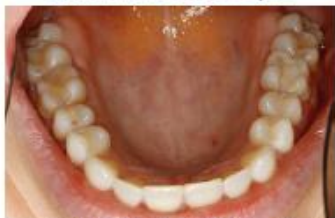Okklusalflate under, i speil



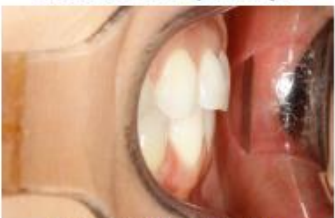Sidebilde med speil, høyre



Sidebilde i profil, venstre



Okklusalflate over, i speil



Sidebilde i profil, høyre



Innhold

- s. 3 Mål og bruksområde
Tannlegeutstyr som benyttes
Fotoutstyr som benyttes
- s.4 Kamerateknikk:
Relevante innstillingsfunksjoner
- s.6 Velg riktig riktige kamerainnstillinger
- s.8 Sjekkpunkter:
kamerabruk med standard innstillinger
- s.9 portrett
- an face
- profil
- s.10 Frontbilde
- s.11 Sidebilde:
- Sidebilde uten speil
- Sidebilde med speil
- Sidebilde i profil
- s.12 Oclusaloverflatene
- s.13 Egne notater



Mål og bruksområde

Klinisk fotografering av pasienter gir en dokumentasjon av hvordan situasjonen er ved første fotografering, og viser utviklingen ved eventuelle oppfølgende behandlinger.

Klinisk fotografering er viktig ved blant annet:

- dokumentasjon til Helfo/ Nav
- dokumentert traume etter ulykke/ overfall
- konsultasjon med kollega
- å kunne følge utvikling over tid
- bilder før og etter behandling
- bilder til pasient

Tannlegeutstyr som benyttes

Speil:

For å gi oversikt i munnens trange områder.
Speil kan varmes i forkant for å unngå dugg.

Kinnholdere:

For å unngå tildekking av tenner med lepper/
kinn.

Benytt sterilt pakket utstyr til hver kunde.

Etter bruk: Send til desinfisering/ sterilisering.



Fotoutstyr som benyttes

Kamera: Canon 40D og 50D

Objektiv: 100mm brennvidde, makro objektiv

makro = et objektiv som kan fokusere også ved kort avstand.

100mm = teleobjektiv: gjør at du kommer optisk nærmere (kikkert effekt).

Ring-blitz: festes foran på objektiv for å gi tilstrekkelig lys i munnen.

Kamerateknikk

Relevante innstillingsfunksjoner

Ved fotografering er det viktig å slippe inn riktig mengde lys for å kunne ta ett riktig eksponert bilde: hverken for lyst eller for mørkt.

For å slippe inn riktig mengde lys, justerer vi ISO, lukkertid og blenderåpning. Disse innstillingene vil påvirke bildets kvaliteter, som du kan lese om på neste side.

Ved klinisk fotografering ønsker du klare, tydelige bilder. Dette oppnår du med lav ISO, kort lukkertid og liten blenderåpning, kombinert med en ringblitz som sørger for gode lysforhold.



Velg riktige kamerainnstillinger

ISO bestemmer lysfølsomheten på bildebrikken i kameraet.

Lav ISO (f.eks. 200) gir jevne klare bilder uten fargestøy.

Høy ISO (f.eks. 800) gjør at du kan ta bilder med mindre lys tilgjengelig, men da får du bilder med fargestøy/ korn.

Når du benytter blitz har du mye lys tilgjengelig, og kan benytte lav ISO.

I klinisk foto vil du ha veldig klare bilder: ISO 200.

Lukkertid (i kamera) bestemmer over hvor lang tid bildet skal tas.

Lukkertiden angir hvor lenge lukkergardinene foran bildebrikken holdes åpen og slipper inn lys. Ved kort lukkertid (f.eks. 1/125) fryses bevegelser og objekter blir klare selv om de beveger seg, mens ved lang lukkertid (f.eks. 1/20) kan objekter i bevegelser sees mer diffuse eller med fartslinjer.

Når du benytter blitz har du nok lys til å benytte kort lukkertid.

I klinisk foto vil du fryse bevegelser: s1/125

Blenderåpningen (i objektivet) påvirker dybdeskarpheten i bildet.

Ved liten blenderåpning (f.eks. f22) slippes lite lys inn om gangen, og bildet vil bli klart ett godt stykke både foran og bak fokuspunktet. Ved stor blenderåpning (f.eks. f2.8) slippes mye lys inn om gangen, og dybdeskarpheten blir liten: Det blir raskt uskarpt foran og bak fokuspunktet.

Når du benytter blitz har du nok lys til å benytte liten blenderåpning.

I klinisk foto vil du ha stor dybdeskarphet: f22 (tenner) og f8 (portrett)

Hvitbalanse påvirker fargegjengivelsen.

Blitz og dagslys er hvitere eller mer blålig enn kveldslys og lys fra vanlige lyspærer, som er mer gulaktige. For å unngå bilder med gult eller blått fargeskjær må du velge riktig hvitbalanse.

I klinisk foto benytter du blitz, og du må derfor velge lyn symbolet ⚡

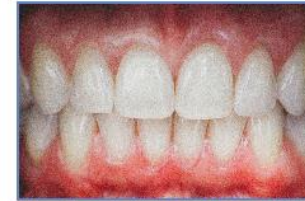Avstand, målestokktall og fokus punkt bestemmer utsnitt og klarhet.

For at bildene skal ha likt utsnitt fra gang til gang, benytter vi manuell fokus (MF) og stiller inn riktig målestokktall: Målestokktallet avgjør hvilken avstand til klienten vi må stå med for å få ønsket område i fokus.

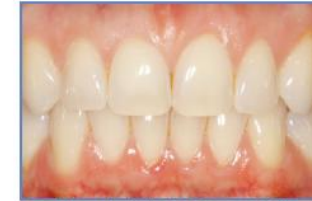Fokuspunktet må ligge 1/3 inn i området som ønskes klart, da ett større område i bakkant av fokuspunktet sees klart enn i forkant.

I klinisk foto benytter vi manuell fokus/ målestokk, IKKE autofokus.

ISO

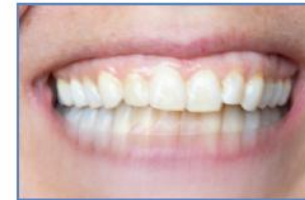

Høy følsomhet (ISO1600), uten blitz
Kornete bilde

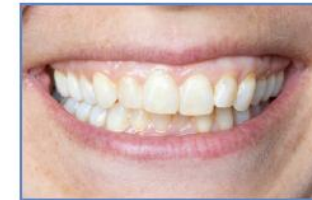

Lav følsomhet (ISO200), med blitz
Jevnt bilde

Lukkertid

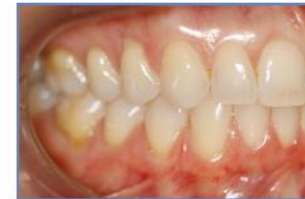

Lang lukkertid (s1/10)
Ser bevegelse

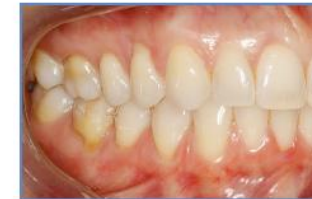

Kort lukkertid (s1/100)
Fryser bevegelse

Blenderåpning



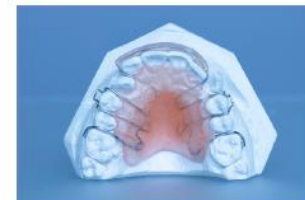
Stor blenderåpning (f2.8)
Liten dybdeskarphet



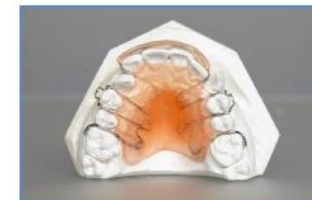
Liten blenderåpning (f22)
Stor dybdeskarphet



Hvitbalanse



Hvitbalanse innstilt for lyspære v/blitz
Fargeskjær med blåtone



Hvitbalanse innstilt for blitz v/blitz
Nøytrale farger



Sjekkpunkter

Kamerabruk med standard innstillinger

Programinnstillingshjul: M

Hvitbalanse: Blitz (vises som ett lyn) ⚡

Bildestil: Standard 📷

ISO: 200

Lukkertid: 1/125

Blenderåpning:

- ved målestokk 1:1 til 1:3 (nærbilder av tenner), blender f22
- ved målestokk 1:7 (halvnært) og 1.5m (portrett), blender f8

Objektiv: Velg MF (Manuel fokus)

Målestokk: Bruk oransje referanse på objektiv.

Blitz slås på, E TTL skal vises i vindu

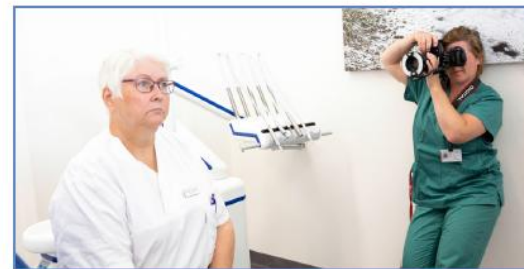Blitz korrigering innstilles på +2/3 (kan variere noe)

Blitzens klar-lampe må lyse for fotografering (event. skift batteri)

Portrett



An face: Fokuser på øyne



Profil: Fokuser på munnvik

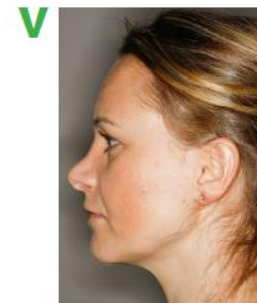An face og profil

Målestokk 1.5m (hvite tall)
Objektivets brennvidde: 100mm
Fotograferingsavstand blir da ca 1,5m

Pasienten sitter mest mulig rett stilling.
Hold kameraet i pasientens ansiktshøyde.
Pasientens ansikt fyller hele søkeren (stående format).

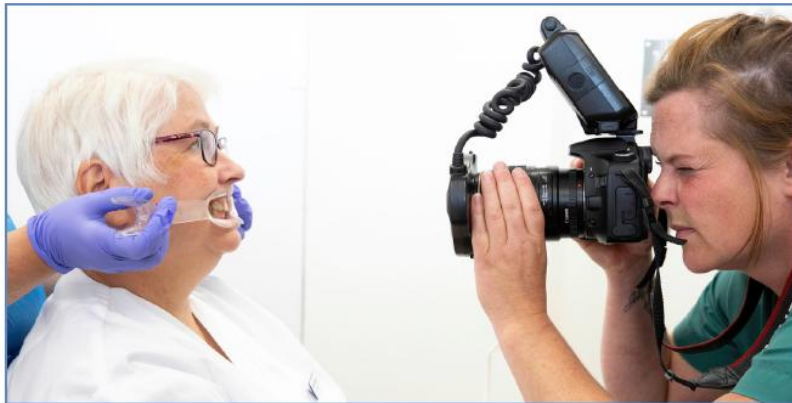

OBS: Vær nøyaktig!
Profilbildet ovenfor er ikke korrekt.
Ett profilbilde skal være helt i profil, og da skal du kun klare å se ett øyebryn.



Frontbilde

Målestokk 1:3 (orange tall)
Objektivets brennvidde: 100mm
Fokuser på hjørnetennene (1/3 inn i ønsket fokusområde)

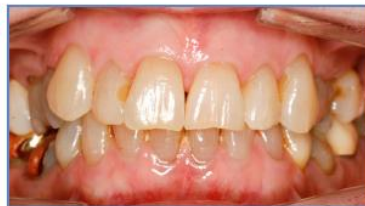

Pasientens ansikt er vendt rett mot fotograf.

Kamera og tenner skal være i samme høyde, parallelt.

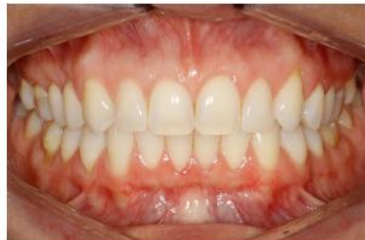Dra kinnholderen ut til siden og frem for godt innsyn, for å forhindre lepper og kinn i å komme i konflikt med tenner.

X

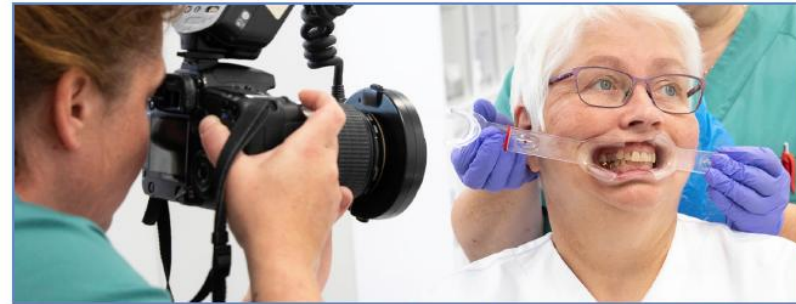

OBS! Få med alle tennene, og husk å fokusere på hjørnetanna for å få full dybdeskarphet. Her er det fokusert på fortenner, som resulterer i noe uskarpe jeksler.

V



Sidebilde

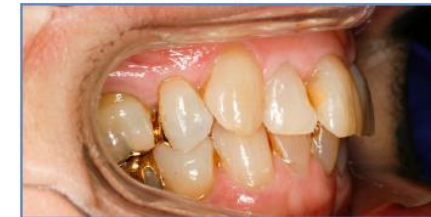

Sidebilde med kinnholder. Tas fra front (A, bildet over) og profil (C, bildet nedenfor)

Målestokk 1:2
Objektivets brennvidde: 100mm

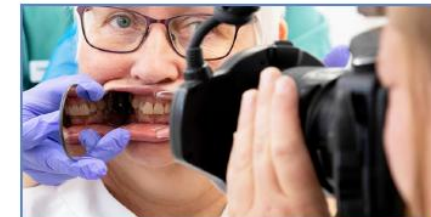A. Sidebilde uten speil

Ansikt vendt mot fotograf.
Kinnholder på begge sider:
Trekk mest på fotosiden, slakk på motsatt side.
Beveg kamera ut til siden, uten å miste innsyn til bakre tenner.
Fokus på tann nr. 7



B. Sidebilde med speil

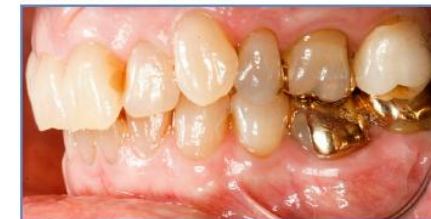Varm speilet.
Sidespeil på fotoside.
Kinnholder på motsatt side.
Fokus på tenner i speil.



Sidebilde tatt med speil (B)

C. Sidebilde profil

Ansikt vendt 90° i forhold til fotografen.
Kinnholder på begge sider:
Trekk mest på fotosiden, slakk på motsatt side.
Fokus på tann 2 eller 3.



Oclusalflatene

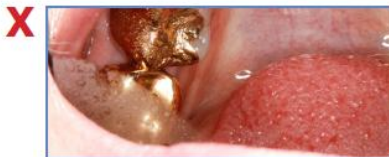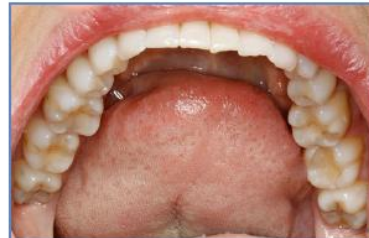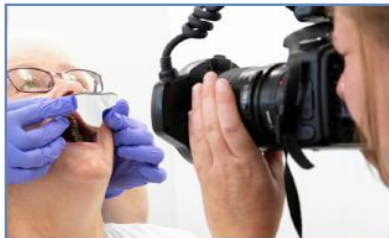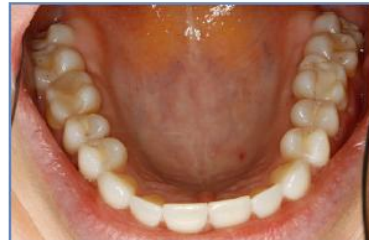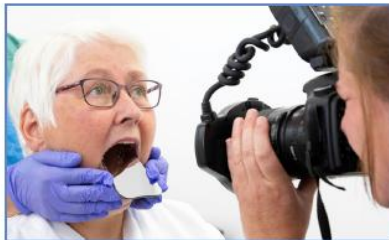Målestokk 1:4
Objektivets brennvidde: 100mm
Varm speilet for å unngå dugg

Overkjeve

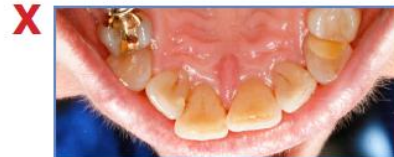Ansikt vendt mot fotograf.
Stikk speilet lengst mulig inn i munnen. Hold speilet i ca 45° vinkel for å få best mulig fotovinkel (sikt før kamera benyttes).
Ta opp kamera og fokuser på tannbuen.
For å unngå at lepper dekker tenner, be pasienten lage en grimase.

Underkjeve

Lik teknikk som overkjeve, men pasienten bes legge hodet litt bakover.



Unngå dugg på speilet (nede til venstre) ved å varme speilet i forkant.



La pasienten lage en grimase for å unngå at lepper dekker tenner.

Egne notater

5.12 Fluoridplakat

Fluoridtilskudd

Tannpuss med fluoridtannkrem 2 ganger daglig gir tilstrekkelig fluoridtilskudd for de fleste.
Barn og unge kan i tillegg benytte andre fluoridtilskudd etter individuell vurdering av tannlege eller tannpleier.

Aktuelle tilskudd for barn 3–6 år:

* Fluoridtabletter. De bør suges, ikke tygges og svelges raskt.

Aktuelle fluoridtilskudd for barn/unge 7–20 år:

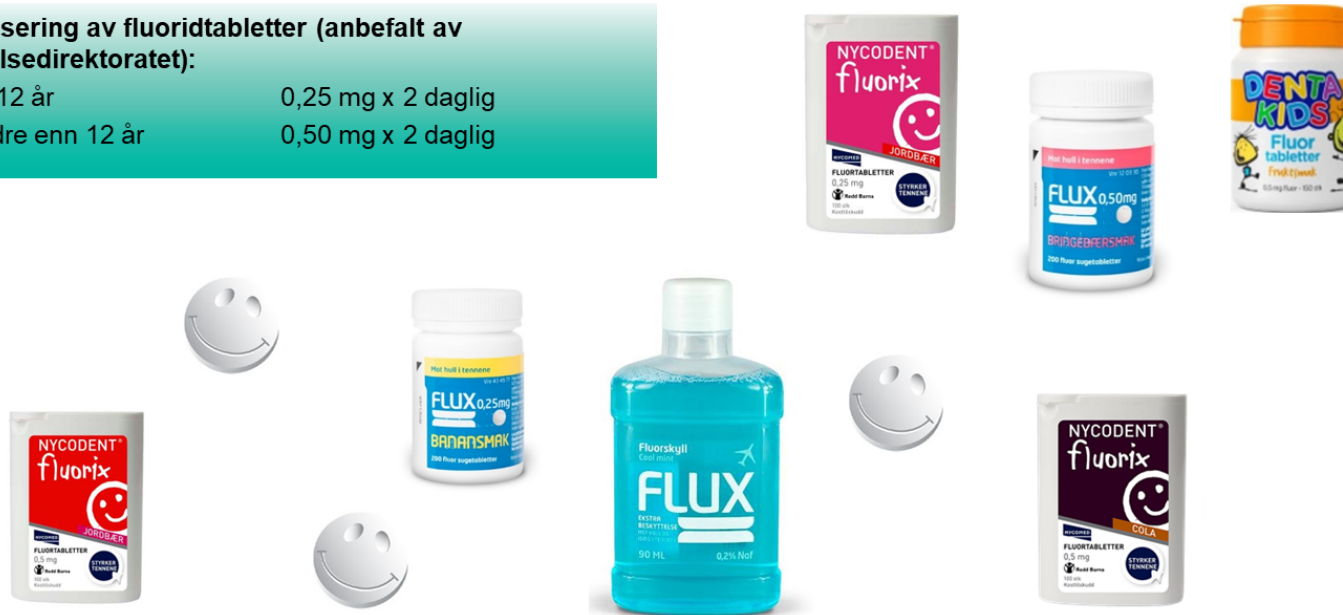* Skyllvæske 0,2 % natriumfluorid

* Tyggegummi

* Tabletter

Dosering av fluoridtabletter (anbefalt av HelseDirektoratet):

3–12 år	0,25 mg x 2 daglig
Eldre enn 12 år	0,50 mg x 2 daglig





5.13 Overdosering fluorider

Fluortabletter og tannkrem

Å få i seg mange fluortabletter eller tannkrem en sjelden gang er lite farlig, og kan ses an hjemme. Er det spist mange fluortabletter eller mye tannkrem, les under om hvilke mengder som kan gi symptomer, og om du bør kontakte lege.



Illustrasjon: Dan Burch / Mostphotos
Innhold på siden

Tannprodukter og søtningsstoff

Giftinformasjonen opplever sjeldent at barn må til sykehus som følge av å ha spist for mye fluor. Mange barn får likevel milde og forbigående symptomer fra magen etter inntak av slike produkter. Symptomene skyldes ofte de [kunstige søtningsstoffene](#) tilsatt i produktet. Søtningsstoffene kan ha en avførende effekt.



Hvilken mengde fluorid kan være farlig?

- Inntak hos barn over 10 kg kan ses an hjemme dersom mengden er mindre enn mengde oppgitt i tabellen under:

Type produkt	Styrke (fluorid /F-)	Mengde
Fluortabletter	0,25 mg	200 tabletter
Fluortabletter	0,5 mg	100 tabletter
Fluortabletter	0,75 mg	66 tabletter
Tannkrem med fluor	750 ppm / 0,075%	51 ml
Tannkrem med fluor	1000 ppm / 0,1%	38 ml
Tannkrem med fluor	1500 ppm/ 0,15%	25 ml

Kontakt Giftinformasjonen dersom:

- Barnet veier mindre enn 10 kg.
- Det er inntatt større mengder enn i tabellen over.
- Fluormengden oppgis som NaF for produktet (da dette ikke er det samme som F- (fluorid)).
- Det er spist større mengder fluortabletter eller fluortannkrem flere dager på rad.

Symptomer på fluorforgiftning

Symptomer på fluorforgiftninger kommer an på mengden som er inntatt. For de aller fleste uhell hos barn, oppstår det lette og forbigående symptomer som kan ses an hjemme.

Vanlige symptomer ved uhell:

- kvalme
- brekninger
- diaré
- magesmerter/luft i magen

Symptomene forventes å komme innen 6 timer, i de fleste tilfeller innen 1 time.



Ved alvorlige forgiftninger kan det i tillegg bli:

- dehydrering
- skjelvinger
- lavt blodtrykk
- høy puls
- kramper

Disse barna skal følges opp på sykehus.

Behandling av fluorforgiftning

Inntak av tablett eller tannkrem som er mindre enn mengden i tabellen over:

- Trenger ingen behandling.
Merk at forbigående symptomer fra magen likevel kan forekomme ved inntak over 10-20 fluortabletter, på grunn av [søtningstoffene](#).
- Kontakt lege ved langvarig eller kraftige symptomer.

Inntak av tablett eller tannkrem som er over mengden i tabellen over:

- Oppfølging hos lege kan være aktuelt. Inntak av inntil 5 mg fluorid/kg vil vanligvis kunne ses an hjemme.
- Kontakt Giftinformasjonen for råd og vurdering.

Giftinformasjonen er tilgjengelig ved behov

[22 59 13 00](tel:22591300)

Døgnåpen telefon

Innholdet er levert av [Giftinformasjonen](#)

Giftinformasjonen. Fluortabletter og tannkrem. [Internett]. Oslo: Helsedirektoratet; oppdatert mandag 28. august 2023 [hentet tirsdag 14. januar 2025]. Tilgjengelig fra: <https://www.helsenorge.no/giftinformasjon/legemiddelforgiftninger/fluortabletter-forgiftninger/>



5.14 Dentale materialer på barneklubben

Produktnavn	Produsent	Bruksområde
Restaureringsmaterialer		
Glassionomer – lysherdende		
<i>Fuji II LC</i>	GC	Mindre fyllinger i primære tenner
Glassionomer – kjemisk herdende		
<i>Fuji Triage – white/pink</i>	GC	Temporær fissurforsgling <i>Pink</i> stivner raskere ved lysherdning
<i>Fuji IX GP Fast</i>	GC	Fyllingsmateriale til primære tenner Semipermanent materiale til permanente tenner
Kompositt – lysherdende		
<i>Filtek Z 250</i>	3M Espe	Universal kompositt
<i>Filtek Supreme XTE</i>	3M Espe	Kompositt til fronttenner
<i>Filtek Supreme XTE Flowable</i>	3M Espe	Lettflytende kompositt
<i>Heliobond-F</i>	Ivoclar Vivadent	Fissurforsglingmateriale
Bondingmateriale		
<i>Clearfil SE Bond</i>	Kuraray	Lysherdende bonding med selvetsende primer og adhesiv
Sementer		
<i>IRM</i>	Dentsply Caulk	Temporært fyllingsmateriale
<i>Life</i>	Kerr	Kalsiumhydroksidsement til beskyttelse av pulpanært dentin
<i>Fuji Plus</i>	GC	Glassionomerasement for sementering av kroner m.m.
<i>Rely X Ultimate</i>	3M Espe	Til sementering av etsebroer
<i>Rely X Unicem</i>	3M Espe	Til sementering av kroner
Stålkroner	3M Espe Stainless Steel Crowns (ikke Iso-Form Crowns)	
TTS fikseringsbue	MEDARTIS	Til fiksering ved traumer
Bioceram		
<i>Biodentine</i>	Septodont	Bioceramisk materiale til apexifisering av rotåpne tenner, reparasjon av rotperforasjoner, sårdekke ved partielle pulpotomier etc.



I tillegg brukes følgende produkter ved spesialistutdannelsen i pedodonti

Prefabrikerte zirconia-kroner

Nusmile Zr	NuSmile	Estetiske kroner til primære tenner
-------------------	---------	-------------------------------------

Prefabrikerte kompositt- fasetter

Componeer	Coltene	Prefabrikerte komposittfasetter
------------------	---------	---------------------------------

Kompositt – lysherdende

Icon	DMG	Transparent resinmateriale til resininfiltrasjon
-------------	-----	--

Emamel plus HRI	Micerium	Høyestetisk kompositt
------------------------	----------	-----------------------

Synergy D6	Coltene	Veldig tiksotrop kompositt (først hard, men mykner veldig ved bearbeiding) brukes i.f.m. componeers (prefabrikerte komposittfasetter).
-------------------	---------	--

G-ænial™ Unicursal Injectable GC		Flow-aktig kompositt. Mindre flytende enn flow, men mer enn vanlig kompositt. Brukes bl. a til en spesiell kompositt- injeksjons-teknikk
---	--	--

Glassionomer- Kjemisk herdende

Equia Forte™ HT Fil	GC	Glassionomer-hybrid. Ekstra sterk, kort arbeidstid. Til primære tenner og som semi-permanent materiale i permanente tenner.
----------------------------	----	---



Husk alltid å lese sikkerhetsdatablad tilhørende det materialet som benyttes, sjekk EcoOnline.

Alle studenter og ansatte skal ha tilgang via innlogging

Kontaktperson: Suada Mesihovic

5.15 Behandling av dyp karies

Delvis (selektiv) ekskavering

Hensikt

Bevare vital pulpa

Indikasjoner - krav for å kunne gjøre selektiv ekskavering

Vital pulpa i **permanent eller temporær tann**

Dentinbro mot pulpa synlig på røntgen

Ikke vært alvorlige/uprovoserte smerter som tyder på irreversibel pulpitt

Ingen apikal eller periradikulær patologi synlig på røntgen

Ingen fistel/abscess

Prosedyre- ett besøk

Sett lokalanestesi

Ekskaver alt kariøst dentin i periferien av kaviteten

Ikke ekskaver i de dype områdene mot pulpa. Mykt eller læraktig dentin ligger igjen mot pulpaveggen

Eventuelt foring med Dycal

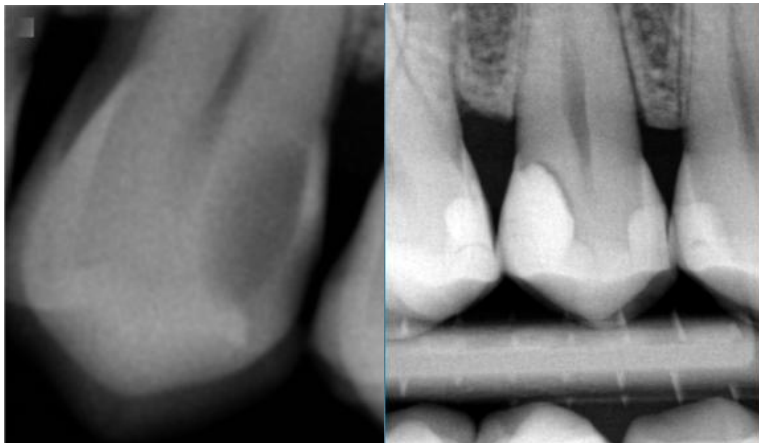
Legg en tett **permanent fylling**

Informer pasienten og omsorgspersoner om at det er gjort en selektiv ekskavering og journalfør dette

Kontroller pulpavitalitet etter 6 mnd. Hvis permanent rotåpen tann forventes fortsatt rotutvikling

Fordeler: Kun ett besøk, ingen risiko for at behandlingen ikke blir ferdig fordi pasienten ikke møter

Ulemper: Neste tannlege kan misforstå og åpne kaviteten unødvendig.



FØR

ETTER

FØR: På bildet til **venstre** ses en premolar med en dyp kavititet med dentinbro mot pulpa. Det er ikke kliniske tegn til irreversibel pulpitt, og det er positiv sens. test. Det er ok å gjøre en selektiv ekskavering i tilfeller som dette.

ETTER: Etter behandling kan det se ut som på bildet til **høyre**: En tett fylling i periferien, men med en mørk sone under fyllingen

Trinnvis ekskavering

Hensikt

Bevare vital pulpa

Indikasjoner - krav for å kunne gjøre selektiv ekskavering

Vital pulpa i **permanent eller temporær tann**

Dentinbro mot pulpa synlig på røntgen

Ikke vært alvorlige/uprovserte smerter som tyder på irreversibel pulpitt

Ingen apikal eller periradikulær patologi synlig på røntgen

Ingen fistel/abscess

Prosedyre

Første besøk

Sett lokalanestesi

Ekskaver alt kariøst dentin i periferien av kaviteten

Ikke ekskaver mot pulpa. Mykt eller læraktig dentin ligger igjen mot pulpaveggen

Eventuelt foring med Dycal

Legg en **tett** fylling, gjerne GIS

Vent 6-12 mnd

Andre besøk

Kontroller pulpavitalitet

Sett lokalanestesi

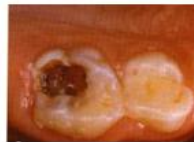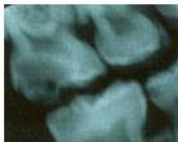
Åpne kaviteten

Ekskaver forsiktig i de dypere delene av kaviteten til lærhardt dentin

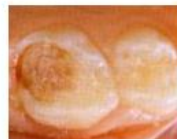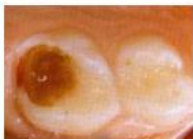Legg permanent fylling- Kompositt eller glassionomer

Kontroller pulpavitalitet etter 6-12 mnd.

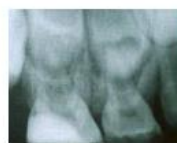
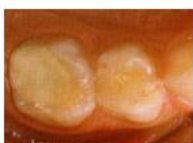Hvis permanent rotåpen tann forventes fortsatt rotutvikling



Åpen kavitet hvor det er dyp karies, men tydelig dentinbro mot pulpa



Etter noen måneder åpnes kaviteten. Dentinet er tørket ut og mørkt. Det ekskaveres til lærhardt mot pulpa



Ett år etter første ekskavering ses en tett fylling uten patologiske funn på røntgen

5.16 Misfarging av traumatiserte tenner

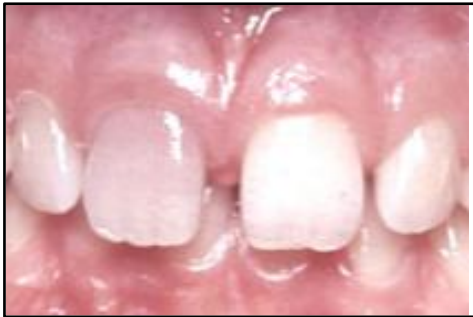Ved kontroll av traumatiserte tenner (både primære og permanente tenner) er tannkronens farge én av flere faktorer som vurderes for å bedømme pulpas tilstand.

Fargeforandringer oppdages først palatinalt i kronens gingivale tredjedel. Ved klinisk undersøkelse holdes derfor speilet palatinalt, samtidig som lyset rettes mot bukkalflaten for å få gjennomlysning av tannkronen.

Det er viktig å registrere det første tegn på fargeforandring, samt å registrere når fargeforandringen inntreffer i forhold til skadetidspunktet.

Misfarging etter tannskade deles inn i to hovedtyper; tidlig misfarging og sen misfarging.

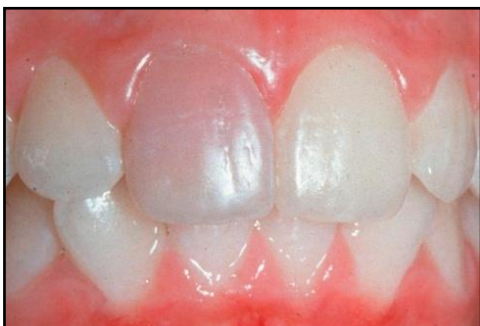1. Tidlig misfarging (blødningsmisfarging)



En **rødlig** misfarging kan ses få dager etter traumet og indikerer intrapulpal blødning.

Denne tidlige fargeforandringen ses spesielt etter traumetyperne konkusjon og sublaksasjon.

En teori er at de tynnveggede venene ved foramen apikale lett skades, mens blod fortsatt pumpes inn gjennom uskadde arterier. Opphopning av blodfargestoff i pulpakavum, og etterhvert i dentinkanalene, gir tannkronen et rosa skjær.

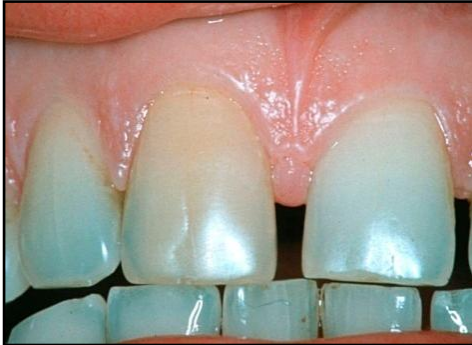

I løpet av de neste par ukene vil blodfargestoffet brytes ned. Tannen vil gradvis få en **grårosa** tone.

Hvis pulpavevet overlever skaden, kan fargestoffet resorberes og tannen gradvis få tilbake sin normale farge. Muligheten er størst i en rotåpen tann, men er også til stede etter avsluttet rotutvikling.

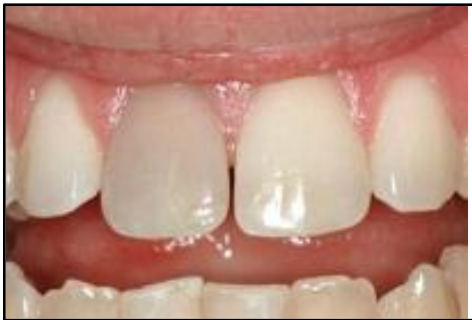2. Sen misfarging

Sen misfarging kan deles i to undergrupper; gulaktig misfarging og grå misfarging.



Gulaktig fargeforandring som kommer til syne flere måneder etter skaden tyder på vital pulpa og obliterering av pulpakanalen.

Dette er en permanent fargeforandring. Varierende nyanser av gult kan forekomme, men som regel er det lite estetisk skjemmende.



Grå misfarging som kommer til syne noen måneder etter traumet er som regel et tegn på nekrose. Det samme gjelder tiltagende grålig farge etter blødningsmisfarging

Selv om grålig misfarging ofte kan være tegn på pulpanekrose må det ikke settes likhetstegn mellom en grålig misfarget tann og pulpanekrose.

I **permanente tannsett** må misfargingen sammenholdes med reaksjon på sensibilitetstest og røntgenologiske funn. Apikal periodontitt, ekstern infeksjonsrelatert resorpsjon eller stanset rotutvikling er sikre tegn på nekrose.

I **primære tannsett** sammenholdes fargen med røntgenfunn. Dersom grålig misfarging er eneste funn kontrolleres tannen klinisk og røntgenologisk hver tredje måned inntil situasjonen er avklart, endelig diagnose er fastsatt eller tannen felt.

Det kan være vanskelig å stille sikker diagnose på grunn av overlapping fra permanente anlegg på røntgenbilde. Forsøk derfor å friprojisere rotspiss på primær tann.

Oppdages apikal periodontitt foretas ekstraksjon av primær tann så snart som mulig.

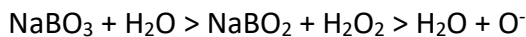Intern bleking

Traumatiserte permanente incisiver blir noen ganger misfarget og kan ha behov for bleking etter rotfylling. Intern bleking er alltid førstevalg og gir ofte vellykket resultat.

Prinsippet er at blekepasta legges i pulpakavum og får virke over tid; "walking bleach" teknikk.

Som blekemiddel benyttes **natriumperborat** (NaBO_3) og **vann**.

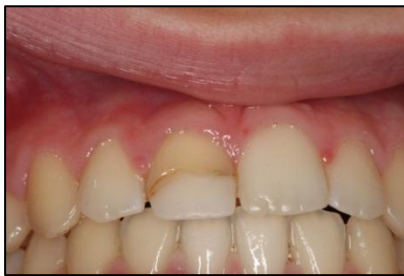Blekingen skjer gjennom en oksidasjon



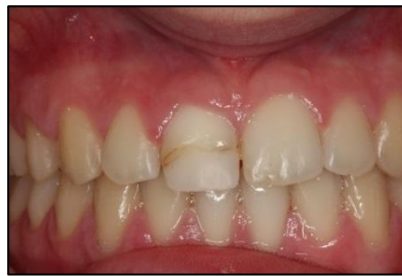Fra et depot i kavum diffunderer H_2O_2 ut gjennom dentintubuli. H_2O_2 er lite stabilt, og det skjer en frigjøring av O^- - ioner som oksiderer de fargede substanser i dentinkanalene.

Derved oppnås en lysere tannfarge.

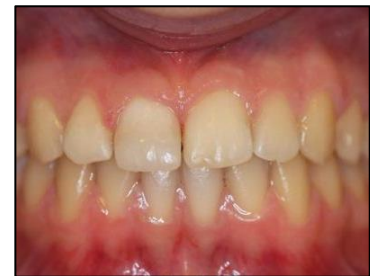Tann 11 er misfarget etter traume



Før bleking



Etter vellykket bleking



Etter bleking og omgjøring av kompositt

Ved at H_2O_2 diffunderer ut gjennom dentintubuli, er det en viss fare for penetrasjon til rotoverflaten der dentin ikke er dekket av emalje eller sement. Omlag 10 % av tennene har et udekket område cervicalt. Ved periodontalskader kan det også ha oppstått defekter i sement.

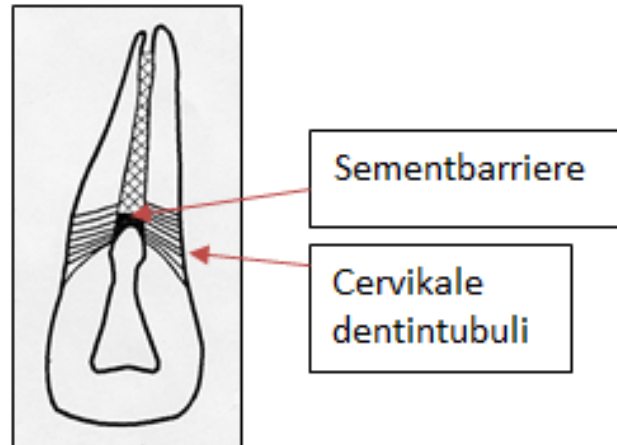
Ekstern cervical rotresorpsjon er rapportert etter bruk av 30 % H_2O_2 kombinert med varme. Mekanismen bak blekeindusert resorpsjon er imidlertid usikker.

Tilsvarende resorpsjoner er ikke rapportert etter bruk av kombinasjonen **vann** og **NaBO_3** . I disse studiene har det imidlertid vært en sementbarriere over rotfyllingen (se bilde neste side). Dette anbefales for å hindre diffusjon av H_2O_2 ut i cervikalområdet. Om det er sementbarrieren eller den lave konsentrasjonen av H_2O_2 som er årsak til fraværet av resorpsjon er ikke dokumentert.

Blekeprosedyre

- Før bleking må rotfylling og eventuelle restaureringer av kronen være **tette**. Utett rotfylling/restaurering revideres før bleking
- Alt fyllingsmateriale i pulpakavum fjernes. **Misfarget dentin fjernes ikke**. Rotfyllingsmassen fjernes til 1-2 mm under gingivalranden. Skyll med vann og tørrlegg

- En 1-2 mm tykk sementbarriere av IRM plasseres over rotfyllingen for å dekke cervikale dentintubuli (se figur)



- Kavum etses i 5 sek. med 37 % fosforsyre for å åpne dentinkanalene
- Skyll og tørrlegg
- En pasta av NaBO_3 og vann legges i kavum (NaBO_3 -granula må knuses). Fuktighet trekkes ut med bomullspellets/papirpoints
- Til toppfylling benyttes IRM
- Vanlig blekeperiode er ca 14 dager, men vurderes i det enkelte tilfelle avhengig av misfargingen. Pasienten bes melde seg hvis tannen skulle få for lys farge
- Hvis det ikke er oppnådd et tilfredsstillende resultat etter 3-4 blekeperioder, vinner man lite på å fortsette. Hvis misfargingen er lokalisert til den gingivale del av tannen, legges kun blekemiddel svarende til dette området
- Etter avsluttet blekeperiode rengjøres kavum. Lys glassionomer legges lengst cervikalt for lettere å kunne skjelve mellom tann og fyllingsmateriale ved behov for rebleking. Kavum fylles opp med en lys kompositt



Prognose

En dansk studie fra 1988 (Holmstrup et al) viser godt resultat etter intern bleking med NaBO_3 og vann

- Av totalt 95 tenner som hadde blågrå til blåsvart misfarging viste 90 % godt eller akseptabelt resultat umiddelbart etter behandling
- Ved 3 års-kontrollen viste 80 % av de vellykket blekede tennene fortsatt godt resultat
- Forbigående smerte ble registrert i 3 tenner, men ingen eksterne resorpsjoner ble rapportert

Holmstrup G, Palm AM, Lambjerg-Hansen H. Bleaching of discoloured root-filled teeth Endod Dent Traumatol 1988;4:197-201



6. Angst, vegring, lokalanestesi, sedasjon

6.1 Trygg tannbehandling på barneklirikken



UNIVERSITETET
I OSLO



TRYGG TANNBEHANDLING PÅ BARNEKLIRIKKEN

Navnelapp pasient		Dato:	Riktig pasient		Riktig inngrep	
			JA	NEI	JA	NEI
			<input type="checkbox"/>	<input type="checkbox"/>	<input type="checkbox"/>	<input type="checkbox"/>
Presentasjon av team:						
Spesialist/Spesialistkandidat/Tannlege						
<input type="text"/>						
Sekretær						
<input type="text"/>						
Stud.odont						
<input type="text"/>						
Allergier:		Pre-Medisinerings	Merknader:		Lokalanestesi gitt under behandling:	
JA* NEI		Legemiddel			Xylocain adrenalin 1.8 ml/karpyle	
<input type="checkbox"/>		Dose			NEI JA Ant. karpyle	
Penicillin	JA	Utløpsdato			<input type="checkbox"/>	
Latex		Gitt kl:			Septocaine 1.7 ml/karpyle	
Klorhexidin		Signatur:			NEI JA Ant. karpyle	
Merknader*:		1)			<input type="checkbox"/>	
		2)			<input type="checkbox"/>	
Analgetika		Angi legemiddel, dose og antall:				
Preop.	Postop.	Legemiddel				
<input type="checkbox"/>	<input type="checkbox"/>	<input type="text"/>				
kl.	kl.	<input type="text"/>				
		Merknader:				
		<input type="text"/>				
Har pasienten med følge						
Gitt informasjon om fare ved leppe- og kinnbiting						
Eventuelle merknader						
Signatur student og Klinisk veileder						



6.2 Journalvedlegg for tannbehandling med hjelp av medikamentell sedasjon og lystgass

Journalvedlegg for tannbehandling med hjelp av medikamentell sedasjon og/eller lystgass



DATO: _____

Navnelapp pasient (evt. føre inn personalia manuelt)	<input type="checkbox"/> Riktig pasient	<input type="checkbox"/> Riktig inngrep
Tannbehandlingsteam:		
Navn:	Tannlege:	
Pasientnummer:	Student:	
Fødselsdato:	Tannh.sekretær:	
Adresse:	Skriftlig samtykke fra foresatte til barn under 16 år:	

Generell anamnese oppdateres i journalen

Pre operativ vurdering: NB! Kun ASA I og II ved sedasjon/lystgass

- | | |
|---|--|
| <input type="checkbox"/> ASA I, helt frisk | <input type="checkbox"/> Tidligere behandling i narkose |
| <input type="checkbox"/> ASA II, mild systemisk sykdom, spesifiser: _____ | <input type="checkbox"/> Tidligere behandling i sedasjon/lystgass, spesifiser: _____ |

Kontrollspørsmål allergier, er pasienten allergisk mot noe av følgende:

Lokalanestesi Ja Nei Latex Ja Nei Klorhexidin Ja Nei Penicillin Ja Nei

Ingen kjente allergier

FASTE

- | | |
|--|---|
| <input type="checkbox"/> Mer enn 6 timer siden fast føde | <input type="checkbox"/> Mer enn 2 timer siden klare drikker |
| <input type="checkbox"/> Morsmelk 4 timer | <input type="checkbox"/> Barn <u>under 8 år</u> bør drikke klar, sukkerholdig drikk 1 time preop. (ca. 0,75 dl) |

Hvem følger pasienten? _____

Evt. legemidler gitt preop. (spesifiser) _____

Pasientens vekt (barn, spesielt viktig på små barn) _____

Puls og O₂-metning (SpO₂) før behandling:

Puls:	Metning:
-------	----------

Indikasjoner

- | | |
|--|---|
| <input type="checkbox"/> Behandlingsumoden (lav alder, sen utvikling etc.) | <input type="checkbox"/> Muskelforstyrrelser (spasmer, tremor etc.) |
| <input type="checkbox"/> Større odontologisk inngrep | <input type="checkbox"/> Angst/ vegring; kommenter _____ |
| <input type="checkbox"/> Uttalt brekningstendens | <input type="checkbox"/> Annet _____ |

Behandlings art

<input type="checkbox"/> Akutt	<input type="checkbox"/> Planlagt
--------------------------------	-----------------------------------

Behandling med

<input type="checkbox"/> Benzodiazepiner (BZO)	<input type="checkbox"/> Lystgass (N ₂ O)	<input type="checkbox"/> Kombinasjon BZO/ N ₂ O
--	--	--

Behandling benzodiazepiner

<input type="checkbox"/> Midazolam <input type="checkbox"/> Annet (spesifiser):			
<input type="checkbox"/> Oral	<input type="checkbox"/> Rektal	<input type="checkbox"/> Nasal	<input type="checkbox"/> Annet:
<input type="checkbox"/> Mikstur 2mg/ml	<input type="checkbox"/> Oppløsning 1mg/ml	<input type="checkbox"/> Nesespray 5 mg	
<input type="checkbox"/> Tablett 7,5mg	<input type="checkbox"/> Oppløsning 5mg/ml	<input type="checkbox"/> Nesespray 2,5 mg	
<input type="checkbox"/> Annet:	<input type="checkbox"/> Annet:	<input type="checkbox"/> Annet:	
Dose (ml mikstur/ oppløsning eller antall tabletter, antall spraydoser, etc.): Klokkeslett:			



Lystgass

Høyeste dose N₂O gitt i løpet av behandling: _____ %
Konsentrasjon i vedlikeholdsfase: _____ %
Gassvolum under behandling: _____ l/min
Lystgassanalgesiens varighet i minutter: _____ min

Maske-system og størrelse: Silhouette Portermaske Baldusmaske

Silhouette: XS (lilla) S (rød) M (blå) L (grønn)

Andre: Liten Stor Annet: _____

Utført behandling

Lokalanestesi, anestesimiddel: Xylocain/adrenalin
 Undersøkelse Septocain/adrenalin
 Ekstraksjon Citanest/octapressin
 Annet, spesifiser: _____ Konserverende behandling
 Kirurgi Endodontisk behandling

Antall karpylar: _____
 Stålkrone(r)
 Kirurgi

Lot behandling seg gjennomføre? **Nei**

Ja, uten problemer Ja, med problemer, spesifiser: _____

Komplikasjoner? _____

Puls og O₂-metning (både medikamentell og lystgass-sedasjon)

Tid:	Puls (slag pr. min)	Metning (SpO ₂)	Sedasjonsgrad (1-6) ¹⁾
Ved oppstart av behandling			
Etter 10 min			
Etter 20 min			
Etter 30 min			
Etter 40 min			
Etter 50 min			
Etter 1 time			
Etter 1 time 10 min			
Etter 1 time 20 min			
Etter 1 time 30 min			

¹⁾ Grader av sedasjon (The Ramsey sedation scale, Ramsay MA. et al: British Medical Journal 22;2(5920):656-659)

1	Våken, engstelig, opprørt, rastløs
2	Våken, samarbeidsvillig, orientert, rolig
3	Våken, svarer bare på kommandoer
4	Sover, rask respons
5	Sover, treg respons
6	Sover, ingen respons

Gitt informasjon om evt. leppe/kinnbiting Ja Nei Ikke relevant
Gitt post operativ informasjon etter ex/kirurgi: Ja Nei Ikke relevant
Gitt informasjon om bruk av analgetika postoperativt? Ja Nei Ikke relevant
Gitt informasjon om overvåkning etter sedasjon: Ja Nei Ikke relevant
Benyttet tilvenningsteknikker under sedasjon? Ja Nei Ikke relevant

Kommentarer:

Dato og kommentar for etterkontroll/debrifing/videre oppfølging: _____



6.3 Registreringsskjema dagen etter tannbehandling i sedasjon (Skjema 2)



UNIVERSITETET
I OSLO

Skjema
2
sedasjon

REGISTRERINGSSKJEMA DAGEN ETTER TANNBEHANDLING I SEDASJON – telefon til omsorgspersoner

Fylles ut av tannhelsepersonell som var til stede under sedasjon dagen før ved tannbehandling med våken sedasjon, basert på telefonsamtale.

Pasientens journalnr:

Barnets alder (år og mnd):

Følgende spørsmål besvares:

1. Hvordan vil du vurdere barnets opplevelse av behandlingen?
1 = dårlig, 6 = god

Dårlig God
1 ----- 2 ----- 3 ----- 4 ----- 5 ----- 6

2. Hvor lang tid tok det før virkningen av legemiddelet forsvant?

Svar: Timer

3. Hvor mye husker barnet av behandlingen dagen etter behandling?

Ingen ting Husker litt Husker alt

4. Oppsto det noen komplikasjoner etter behandlingen?

Svar: Ja Nei

Eventuelt hvilke?

.....
.....
..... SNU



UNIVERSITETET I OSLO

5. Hvor vellykket synes du/dere behandlingen var på en skala fra 1-6?
1 = helt mislykket, 6 = meget vellykket

Helt mislykket

Meget vellykket

1 ----- 2 ----- 3 ----- 4 ----- 5 ----- 6

Kommentar:

.....
.....
.....

6. Er dette en behandlingsform du/dere kunne tenke å la barnet gjennomgå igjen hvis det skulle bli nødvendig?

Svar: Ja Nei

Kommentar:

.....
.....
.....



6.4 Doseskjema benzodiazepiner

Oral og rektal sedasjon av barn og unge ved tannbehandling

ALL SEDASJON SKAL FOREGÅ PÅ TANNKLINIKKEN



Felles veileder for
analgetiske- og sedative legemidler
som benyttes i forbindelse med
tannbehandling ved IKO



Helsedirektoratets Nasjonale retningslinjer
Kap. 11 - Lokal anestesi, smertestillende
legemidler, sedasjon eller generell anestesi
ved tannbehandling til barn og unge

Fasteregler

- Faste innebærer at pasienten ikke skal innta fast føde, inklusive melk, siste 6 timer før behandlingen.
- Ved tannbehandling sent på dagen (etter kl. 14) både kan og bør pasienten spise frokost, 6 timer før avtalt time.
- Voksne pasienter kan drikke (1/2 glass) klare væsker inntil 2 timer før behandlingen.
- *Barn under 8 år bør drikke 1 dl klar væske (gjerne sukkerholdig) inntil 1 time før behandlingen.*
- Unngå bruk av røyk, tyggegummi, eller pastill 2 timer før behandlingen.



MIDAZOLAM Dosering til barn > 10 kg og > 2 år

Legemiddelform	Dosering	Maksimal dosering
Mikstur, oralt	0,4-0,5 mg/kg	12 mg
Løsning, rektalt	0,3-0,4 mg/kg	10 mg
Tabletter	0,5 mg/kg	12 mg

DOSERING MIDAZOLAM MIKSTUR 2MG/ML PER OS

Dose 0,4 -0,5 mg/kg kroppsvekt

Gis 30 minutter før behandling

Vekt	Dose (0,4 -0,5 mg/kg)	Volum
10 - 11 kg	5 mg	2,5 ml
12 - 13 kg	6 mg	3,0 ml
14 - 15 kg	7 mg	3,5 ml
16 - 17 kg	8 mg	4,0 ml
18 -19 kg	9 mg	4,5 ml
20 - 21 kg	10 mg	5,0 ml
22 - 23 kg	11 mg	5,5 ml
24 - 25 kg	12 mg	6,0 ml
> 25 kg	12 mg	6,0 ml

DOSERING MIDAZOLAM HCL NESESPRAY

Dosering til barn > 13 kg og > 2 år

Det gis en unitdose (enten 2,5 mg eller 5 mg) i ett nesebor.

Gis ca. 10 minutter før behandling.

Vekt	Total dose	Sprayvolum	Maksdose
13-25 kg	2,5 mg	100 µl	5 mg
>25 kg	5 mg	100 µl	5 mg



DOSERING MIDAZOLAM TABLETTER 7,5 MG,

Tas 60 min før behandling. Maks dose 12 mg.

DOSERING MIDAZOLAM IV-LØSNING 5 MG/ML REKTALT

Dose ca. 0,4 mg/kg kroppsvekt

Gis / appliseres 10-15 minutter før behandling

Vekt	Dose (ca. 0,4 mg/kg)	≈Volum
10 kg	4,0 mg	0,8 ml
11 kg	4,4 mg	0,9 ml
12 kg	4,8 mg	1,0 ml
13 kg	5,2 mg	1,0 ml
14 kg	5,6 mg	1,1 ml
15 kg	6 mg	1,2 ml
16 kg	6,4 mg	1,3 ml
17 kg	6,8 mg	1,4 ml
18 kg	7,2 mg	1,4 ml
19 kg	7,6 mg	1,5 ml
20 kg	8,0 mg	1,6 ml
21 kg	8,4 mg	1,7 ml
22 kg	8,8 mg	1,8 ml
23 kg	9,2 mg	1,8 ml
24 kg	9,6 mg	1,9 ml
> 25 kg	12 mg	2,0ml



DIAZEPAM

PER OS TIL PASIENTER > 4 KG Tablettene tas hele eller knuses minst 60 min før behandling

REKTALT TIL BARN > 2 ÅR Gis 10-15 min før behandling

Ved søvnløshet kvelden før tannbehandling, kan man gi 5 mg Diazepam .

Sedasjonsdose behandlingsdagen følger vanlig doseringsskjema.

Samme skjema kan benyttes ved rektalsedasjon til barn > 2 år.


Legemiddelform	Alder	Dosering (mg/kg)	Maksimal dosering
Tabletter	4 – 8 år	0,5 – 0,8 mg/kg	15 mg
	> 8 år	0,2 – 0,5 mg/kg	15 mg
Rektal løsning	> 2 år	0,7 mg/kg	15 mg

AR, 12-2024

6.5 Lokalanestesi


UNIVERSITETET
I OSLO

Wong-Baker FACES® Pain Rating Scale



©1983 Wong-Baker FACES Foundation. www.WongBakerFACES.org
Used with permission.

NFP
Norsk forening for pedodonti




FLACC Smertevurderingsskjema

Kategorier	0 poeng	1 poeng	2 poeng	
Ansikt	Ingen spesielle uttrykk eller smil	Av og til grimaser eller rynker panna, tilbaketrasket, uinteressert	Hypptil til konstant rynke i panna, stram kjevemuskulatur, skjelvende hake	Vurdering av atferdspoeng 0 Avslappet og komfortabel 1 – 3 Mildt ubehag 4 – 6 Moderat smerte 7 – 10 Sterkt ubehag/smerte
Ben	Normal stilling, avslappet	Urolig, rastløs, anspent	Sparker eller trekker bena opp	
Aktivitet	Ligger rolig, normal stilling, beveger seg lett	Vrir seg, flytter seg frem og tilbake, anspent	Bøyd i kroppen, stiv eller rykninger	
Gråt	Ingen gråt, klynking	Stønner eller klynker, klager av og til	Gråter, skriker eller hulker, klager ofte	
Trøstbarhet	Tilfreds, avslappet	Lar seg trøste av berøring, klemmer eller ved å bli snakket med, kan avledes	Vanskelig å trøste eller roe	

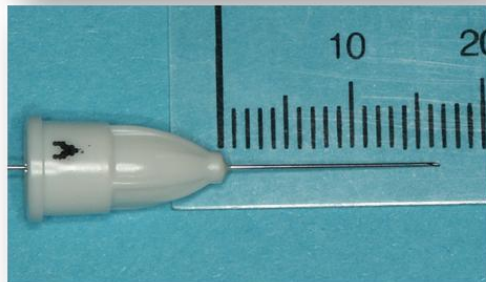
Merkel SI, Voepel-Lewis T, Shayevitz JR, Malviya S. The FLACC: a behavioral scale for scoring postoperative pain in young children. *Pediatr Nurs.* 1997 May-Jun;23(3):293-7. PMID: 9220806. Alle rettigheter er reservert University og Michigan © 2002

Mot
slimhinne



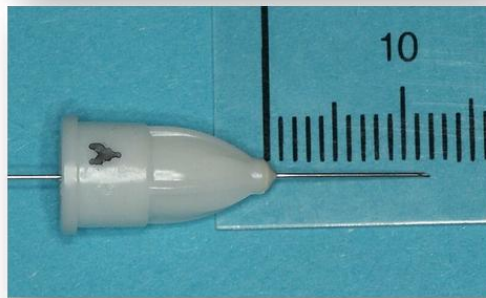Orange: 27G, 25 mm

Ledning
Infiltrasjon



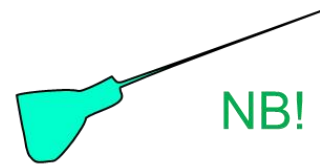
Hvit: 30G, 16 mm

Infiltrasjon
Transpapillær



Hvit: 30G, 12 mm

Intraligamentær
Infiltrasjon
Transpapillær



NB! Langsom injeksjon!



Maksimaldoser

Xylocain-Adrenalin[®] (20mg/ml (2%) + 12,5 µg/ml): 4.5 mg/kg

Septocaine[®] (40mg/ml (4%) + 5 µg/ml): 7 mg/kg

syndrette

Barnets vekt/alder	Lidocain Xylocain [®] Adr	Articain Septocaine [®]
	Maks. antall syndrette (à 1,8 ml)	Maks. antall syndrette (à 1,7 ml)
10 kg (1-2 år)	1	(1)
15 kg (3-4 år)	2	(1½)
20 kg (5-6 år)	2½	2
25 kg (7-8 år)	3	2½
30 kg (9-10 år)	3½	3
40 kg (11-12 år)	4½	4

() = Mangler studier!

Vanligvis maksimalt 0,8 – 1,2
syndrette til et friskt 20 kg barn



6.6 Intervjugal for pasienter med vegring frykt og angst for tannbehandling

Praktisk manual for utredning og behandling av barn og unge med tannbehandlingsangst

Behandlingen bygger på kognitiv adferdsterapi og eksponeringsterapi. Utgangspunktet er at alle barn alltid ønsker å mestre og samarbeide. For noen barn oppleves dette umulig, men vår oppgave er å formidle at vi forstår deres frykt/angst, at vi ser dem og at vi har tro på at vi kan hjelpe dem! For at barnet skal tørre å øve på det det er redd for, er vi avhengige av en trygg relasjon. Kommunikasjonsmodellen «fire gode vaner» bør praktiseres:

- a) Invester i begynnelsen
- b) Få frem pasientens perspektiv
- c) Vis empati
- d) Invester i avslutningen

Behandlingen gjennomføres i løpet av max 10 behandlingsseanser av 60 min. På innkomstsamtale og avslutningssamtale kan man godt sette av litt mer tid. Det bør være maksimalt 2-3 uker mellom hver time. Tidspunktet for hver time bør avtales før behandlingsløpet igangsettes.

Hospitalnummer: _____

Oppstartsdato: _____

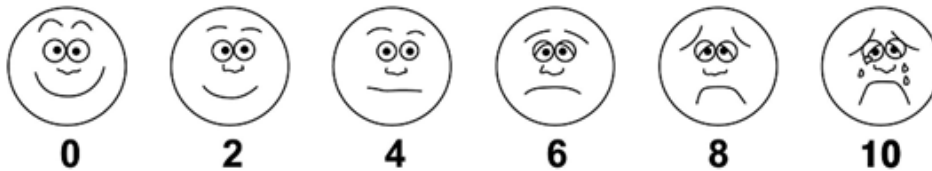


1-2.TIME

KARTLEGGING AV BARNETS PROBLEM- BAKGRUNN, VARIGHET, ALVORLIGHETSGRAD AV ANGSTEN

Presenter deg, feks «Jeg heter.....og er tannlege. Min jobb i møte med deg er å hjelpe deg slik at det skal bli mindre skummelt for deg å komme til tannlegen.

1. Hvordan var det for deg å komme hit i dag?



Fortell gjerne at det er mange barn som er redde for å gå til tannlegen og at barnet er modig som turte å komme å møte deg i dag.

2. Vet du når du begynte å bli redd for tannlegen? Vet du hvorfor? Hva skjedde?

3. Hva er vanskelig for deg- hva gjør deg redd-når du er hos tannlegen/tannpleier? Kryss av.

Å vente på venterommet 	Å bli hentet inn 	Å hilse/snakke med tannlege 	Medisinsprøyte 	Å sitte/ligge i tannlegestolen
Lampe - sterkt lys 	Å gape 	Å ha instrumenter i munnen din 	Luftblåsing eller å ha vann i munnen 	Krøllsug
Fluorpenning (banansmak) 	Bilder 	Sprøyte 	Boremaskin 	Andre ting



4. Når var du sist hos tannlegen? Har du fått behandling hos tannlege før?

5. Erfaring med premedisinering/lystgass/narkose?

6. Har du besvimt før? Er du redd for å besvime hos tannlegen?

7. Er det andre ting enn tannbehandling du er, eller har vært, redd for (for eksempel dyr, vaksiner, gå til legen, mørket, sosiale situasjoner, gymtime etc)?
Har du fått hjelp eller behandling for dette?



8. Vi har opplevd at det er gutter og jenter som har fortalt at de er redd for å gå til tannlegen fordi de har opplevd vonde ting som ikke nødvendigvis har med tannlegen å gjøre. Det kan være mobbing, vold, voksen som gjør ting de ikke skal med barn - for eksempel seksuelle overgrep, at de har blitt tvunget til ting de ikke vil, har vært i en ulykke eller fått skader. Kan du ha opplevd noe slikt?

KARTLEGGING AV PASIENTENS ØNSKER, MÅL OG RESSURSER

9. Jeg tror alle barn ønsker å få til å være hos tannlegen. Man vil jo gjerne ha fine og friske tenner, men noen ganger kan det oppleves som nesten umulig. Er det slik for deg? Hva skulle du ønske at du fikk til?

10. Når du ikke er på skolen eller hos tannlegen, hva liker du å drive med da? Når har du det bra? *(Bli kjent med barnets ressurser, fokus på ting det får til)*



PSYKOEDUKASJON

11. Hvordan kjennes det når du er redd? Hvor i kroppen kjenner du det?

Tilby pasienten å tegne på en Kiwanis-dukke. Fargene SVART, RØD, BLÅ, GRØNN og GUL tilbys.

Stikkord: hjertebank, vondt i magen, varm, kvalm, svetter, svimmel, kribling, nær ved å besvime, pustevansker, vondt i hodet, skjelving, spente muskler, klarer ikke tenke klart.

Når barnet tegner: snakk med foreldre om generell og spesiell anamnese, sosiale forhold og andre spesielle hensyn/forhold som må tas hensyn til:

Generell anamnese (sykdommer, tidligere sykehusopphold, allergier, legemidler, prematur ...): Noteres i journal.

Spesiell anamnese (tannpuss, fluor, kosthold ...): Noteres i journal

Er foresatte eller søsken redde for å gå til tannlegen?

Er barnet redd for smerte? Hvordan tåler barnet andre typer smerte?

Sosiale forhold (hvordan trives barnet på skolen, mange/få venner, fritidsaktiviteter...):



Bilde av dukken limes inn her:



12. Samtal med barnet om tegningene på dukken og noter i skjema:

Markert kroppsdel	Farge	Barnets beskrivelse (så langt som mulig med barnets ord)	Kommentarer/ Observasjoner fra tannlege

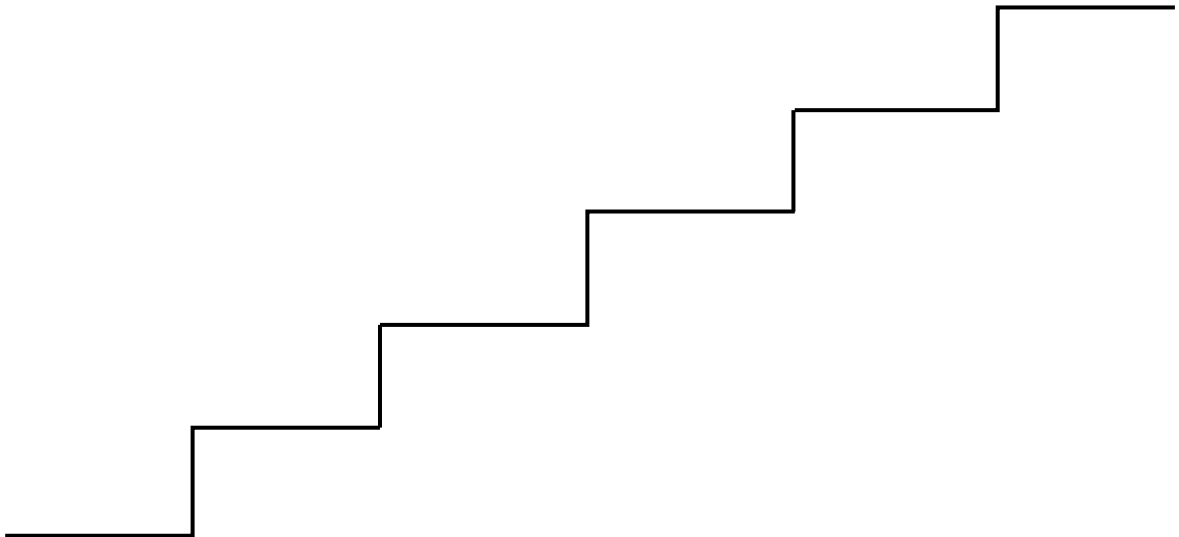
Si at du kan forstå at barnet er redd for å gå til tannlegen når det kjenner på så stort ubehag i kroppen. Forklar hva angst er (alarmsystem, evt. den tredelte hjernen). Normale kroppslige tegn på angst og redsel gjennomgås, og nytteverdi/overlevelsesfordel forklares på en måte tilpasset barnets alder og modenhet. Vis gjerne filmen «Hvorfor får vi panikkanfall?» fra NRK P3.



13. Har du tanker om fæle ting som kan komme til å skje når du er hos tannlegen? Hva er det verste som kan skje? Hva er du mest redd for (katastrofetanke)? *Ikke vær redd for å spørre ut barnet: «Mange tenker at....., er det slik for deg?»*

14. Nå skal vi lage en trapp som beskriver hva du er mindre eller mer redd for hos tannlegen, så vi kan begynne å øve på det enkleste først. Hva vil du starte med?


Angsttrapp



Forslag: Gå inn på behandlingsrommet, sitte i tannlegestolen, ligge bakover i tannlegestolen, ha spytt suger i munnen, rense tannstein, pirke i tennene, ta røntgen, sette bedøvelse, borre med bedøvelse, gjøre undersøkelse, at tannlegen ser med speil i munnen ...



15. Angstkurven



Forklar begrepene «når frykten stiger», «Flukt», «forbli i situasjonen» og «toleransevinduet» ved hjelp av håndtegnede illustrasjoner.

METODE OG MESTRINGSTEKNIKKER

Gå gjennom hovedprinsipper for videre behandling:

- A. Kontroll: Forteller hva vi skal gjøre, spør om lov før vi gjør det, stopper ved tegn.
- B. Gradvis tilnærming, øver på det vi er redd for
- C. Minimering av smerte
- D. Bruk av følelseslinjal (Wong-Baker-skalaen) for å følge med på angstnivå.

16. Stoppsignal. Hvordan synes du det er enklest og best å signalisere at vi skal stoppe med det vi gjør? Er det ok for deg å løfte venstre hånd? Noe som er enklere?

Instruer i avspenning ved pust: Pust så dypt at du kan telle til fire på utpust; prøv å telle høyt, og etterpå teller du inni deg. Kjenner du at du blir roligere?

17. Avtalte mestringsstrategier: Hva kan vi gjøre for å gjøre det lettere for deg? Hva kan du selv gjøre som hjelper? (Eksempel minne på å puste, gi god informasjon, tørre å si stopp, ta en pause etc)



OPPSUMMERING AV DAGENS TIME (TIME NR. 1 og 2)

18. Hvordan synes du det gikk i dag? Hva var det som gjorde at det gikk bra/dårlig?

HJEMMELEKSE for eksempel avspenning/pust, se på bilde av sprøyten, høre på borre-lyden på telefonen, finne konkrete katastrofetanker, snakke med en trygg voksen om angsten

PLAN FOR NESTE TIME:

Pasientens foresatt tar bilde av planen og hjemmeleksen med mobilen.
Avslutt alltid med å spørre om det er noe barnet eller foresatte lurer på!



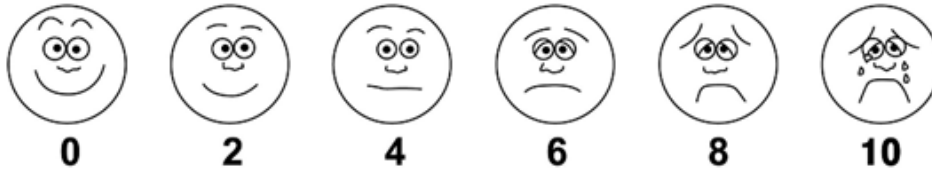
3.TIME

DATO: _____

INTRODUKSJON TIL TIME

Oppsummering av pasientens opplevelse av tiden mellom timene og forberedelse til dagens time.

1. Hvordan var det å komme hit i dag



2. De tingene du tegnet på dukka sist, har du følt på det samme før denne timen?
Hvordan har du opplevd det?
3. Har du noen tanker om timen i dag og hva som skal skje?
4. Husker du planen vi laget sist? Virker det fortsatt mulig å gjennomføre?

EKSPONERING

Vist og forklart følgende utstyr:

	Behandlingsrom
	Behandlingsstol
	Speil
	Sonde
	Bomullsrull
	Krøllsug/sug
	Treveissprøyte
	Lampe
	Røntgen

	Sprøyte/bedøvelse
	Fluorlakk
	Herdelampe
	Airscaler/kyrette
	Turbin og bor
	Vinkelstykke og rosenbor
	Fyllingsmaterialer og tilbehør
	Utstyr til å trekke tenner

Kommentarer:



Eksposering: tilpasses individuelt

Aktivitet	Angstnivå pasient (Wong-baker)		FLACC(tannlegens vurdering)	
	Før	Etter	Før	Etter

Gjentatt følgende aspekter i psykoedukasjon:

	Angst-trapp
	Angstkurve
	Toleransevinduet
	Trinnvis eksponering

	Katastrofetanker
	Fysiske symptomer på angst
	Hjernens oppdeling

Brukt mestringsteknikker: Nei Ja Hvilke:
(Pust, stoppsignal, annet)

OPPSUMMERING

5. Hvordan synes du det gikk i dag?
6. Hva var det som gjorde at det gikk bra/dårlig?

Hjemmelekse til neste gang

Plan for neste time



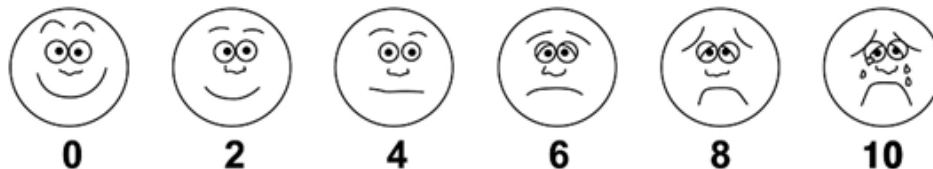
TIME:

DATO: _____

INTRODUKSJON TIL TIME

Oppsummering av pasientens opplevelse av tiden mellom timene og forberedelse til dagens time.

1. Hvordan var det å komme hit i dag



2. De tingene du tegnet på dukka sist, har du følt på det samme før denne timen?
Hvordan har du opplevd det?
3. Har du noen tanker om timen i dag og hva som skal skje?
4. Husker du planen vi laget sist? Virker det fortsatt mulig å gjennomføre?

EKSPONERING

Vist og forklart følgende utstyr:

	Behandlingsrom
	Behandlingsstol
	Speil
	Sonde
	Bomullsrull
	Krøllsug/sug
	Treveissprøyte
	Lampe
	Røntgen

	Sprøyte/bedøvelse
	Fluorlakk
	Herdelampe
	Airscaler/kyrette
	Turbin og bor
	Vinkelstykke og rosenbor
	Fyllingsmaterialer og tilbehør
	Utstyr til å trekke tenner

Kommentarer:



Eksposering: tilpasses individuelt

Aktivitet	Angstnivå pasient (Wong-baker)		FLACC(tannlegens vurdering)	
	Før	Etter	Før	Etter

Gjentatt følgende aspekter i psykoedukasjon:

	Angst-trapp
	Angstkurve
	Toleransevinduet
	Trinnvis eksponering

	Katastrofetanker
	Fysiske symptomer på angst
	Hjernens oppdeling

Brukt mestringsteknikker: Nei Ja Hvilke:
(Pust, stoppsignal, annet)

OPPSUMMERING (3.TIME)

5. Hvordan synes du det gikk i dag?
6. Hva var det som gjorde at det gikk bra/dårlig?

Hjemmelelse til neste gang

Plan for neste time



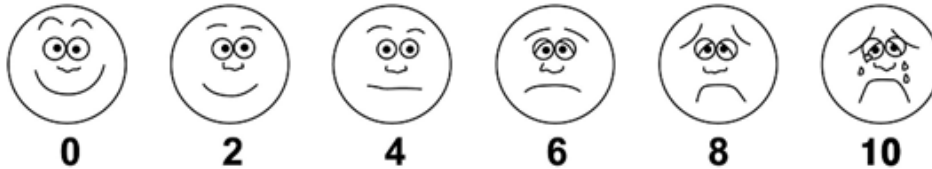
10. TIME- AVSLUTTENDE TIME AVSLUTTENDE TIME

DATO: _____

INTRODUKSJON TIL TIME

Oppsummering av pasientens opplevelse av tiden mellom timene og forberedelse til dagens time.

1. Hvordan var det å komme hit i dag



2. De tingene du tegnet på dukka sist, har du følt på det samme før denne timen?
Hvordan har du opplevd det?
3. Har du noen tanker om timen i dag og hva som skal skje?
4. Husker du planen vi laget sist? Virker det fortsatt mulig å gjennomføre?

EKSPONERING

Vist og forklart følgende utstyr:

	Behandlingsrom
	Behandlingsstol
	Speil
	Sonde
	Bomullsrull
	Krøllsug/sug
	Treveissprøyte
	Lampe
	Røntgen

	Sprøyte/bedøvelse
	Fluorlakk
	Herdelampe
	Airscaler/kyrette
	Turbin og bor
	Vinkelstykke og rosenbor
	Fyllingsmaterialer og tilbehør
	Utstyr til å trekke tenner

Kommentarer:



Eksposering: tilpasses individuelt

Aktivitet	Angstnivå pasient (Wong-baker)		FLACC(tannlegens vurdering)	
	Før	Etter	Før	Etter

Gjentatt følgende aspekter i psykoedukasjon:

	Angst-trapp
	Angstkurve
	Toleransevinduet
	Trinnvis eksponering

	Katastrofetanker
	Fysiske symptomer på angst
	Hjernens oppdeling

Brukt mestringsteknikker: Nei Ja Hvilke:
(Pust, stoppsignal, annet)

OPPSUMMERING AV TIMEN


5. Hvordan synes du det gikk i dag?
6. Hva var det som gjorde at det gikk bra/dårlig?



OPPSUMMERING AV UTFØRT BEHANDLING OG PLAN FOR VIDERE BEHANDLING

7. Jeg synes du har fått til så mye her hos meg! Jeg tok med dukken din, sånn at du kan tegne på baksiden hvordan du synes det er å komme til tannlegen nå!
(Barnet får dukken og fargene, og tegner på baksiden av kiwanisdukken sin)

Bilde av dukken kan limes inn her:



8. Hva mestrer du bedre i tannbehandlingssituasjonen nå sammenliknet med før du begynte? Hva har du lært?



9. Hva er viktig for deg under videre behandling? Hva må tannlegen og annet tannhelsepersonell ta hensyn til for at du skal ha det best mulig under tannbehandlingen? (stoppsignal, pauser, sittestilling, telling, musikk, speil etc)

10. Plan for videre behandling/oppfølging:

Fyll ut mestringsplan sammen med barnet slik at hen kan få med seg denne!



MESTRINGSPLAN for _____ Dato: _____

1. Dette trenger jeg at tannteamet vet om meg (livssituasjon, årsaken til angsten, triggerne m.m):

2. Tegn som tannteamet kan se etter, som tyder på at jeg er litt redd (eks kroppslige reaksjoner, annet):

Dette trenger jeg av tannteamet for å få til behandling («spilleregler»):

3. Dette trenger jeg av tilrettelegging før og under behandling (eks tid og tålmodighet, telling, god informasjon, mulighet til å si stopp, stressball, overflateanestesi etc):

4. Dette trenger jeg av tannteamet dersom jeg er på vei ut av toleransevinduet/blir redd (eks pause, minne på å puste...):

Dette kan jeg gjøre selv for å mestre tannbehandling


5. Hva kan jeg gjøre når jeg vil at tannbehandler skal stoppe (stoppsignal):

6. Andre ting jeg kan gjøre selv som gjør behandlingen enklere for meg (pusteteknikk, musikk, be om en pause etc)?

Det viktigste jeg har lært i løpet av angstbehandlingen er:

Disse tingene/prosedyrene har jeg øvd på (for eksempel undersøke tennene, røntgen, fjerne tannstein, pusse med bormaskin, få bedøvelse, borre, trekke tann...):

VEDLEGG:



©1983 Wong-Baker FACES Foundation. www.WongBakerFACES.org
 Used with permission.

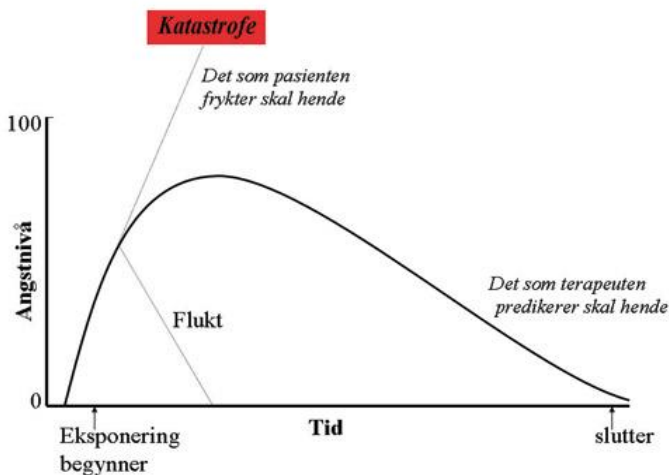
Figur 1: Wong-Baker FACES Pain Rating scale

FLACC Smertevurderingsskjema

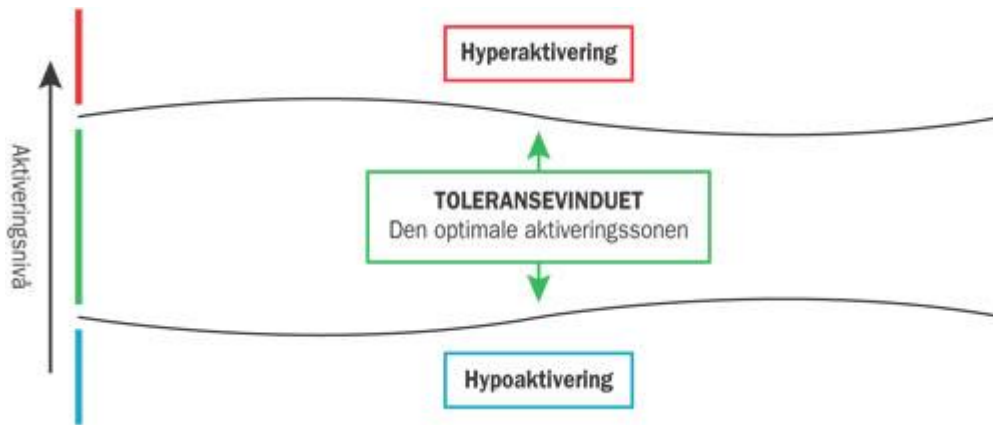
Kategorier	0 poeng	1 poeng	2 poeng	Vurdering av atferdspoeng
Ansikt	Ingen spesielle uttrykk eller smil	Av og til grimaser eller rynker pannen, tilbaketrasket, uinteressert	Hyppig til konstant rynke i pannen, stram kjevemuskulatur, skjelvende hake	0 Avslappet og komfortabel 1 – 3 Mildt ubehag 4 – 6 Moderat smerte 7 – 10 Sterkt ubehag/smerte
Ben	Normal stilling/ avslappet	Urolig, rastløs, anspent	Sparker eller trekker bena opp	
Aktivitet	Ligger rolig, normal stilling, beveger seg lett	Vrir seg flytter seg frem og tilbake, anspent	Bøyd i kroppen, stiv eller rykninger	
Gråt	Ingen gråt, klynking	Stønner eller klynker, klager av og til	Gråter, skriker eller hulker, klager ofte	
Trøstbarhet	Tilfreds, avslappet	Lar seg trøste av berøring, klemmer eller ved å bli snakket med, kan avledes	Vanskelig å trøste eller roe	

Merkel SI, Voepel-Lewis T, Shayevitz JR, Malviya S. The FLACC: a behavioral scale for scoring postoperative pain in young children. *Pediatr Nurs.* 1997 May-Jun;23(3):293-7. PMID: 9220806. Alle rettigheter er reservert University og Michigan © 2002

Figur 2: FLACC-skalaen



Figur 3: Angstkurven (Raadal 2010)



Figur 4: Toleransevinduet (Nordanger 2014)

Takksigelse

Vi ble inspirert av Mariann S. Hauges doktorgradsarbeid og hennes D-CBT-manual, i vårt arbeid med en systematisk tilnærming til angstbehandling for barn og unge.

D-CBT- manualen finner du her: [Microsoft Word - Supplementary file.docx \(wiley.com\)](#) (1)

Ref. Hauge MS, Stora B, Vassend O, Hoffart A, Willumsen T. Dentist-administered cognitive behavioural therapy versus four habits/midazolam: An RCT study of dental anxiety treatment in primary dental care. *Eur J Oral Sci.* 2021;129:e12794.

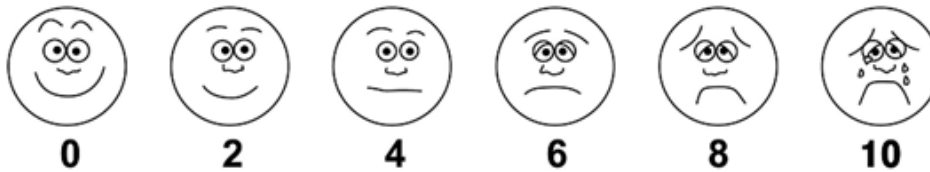
Spørreskjema etter ferdig angstbehandling

Navn på barnet:

Fødselsdato:

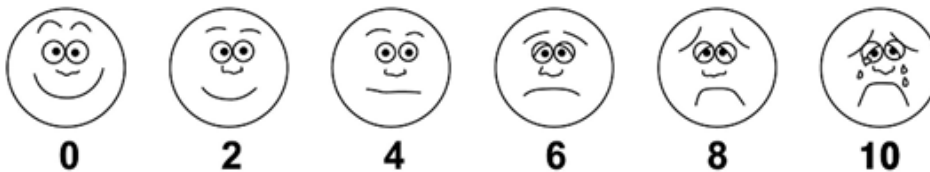
1. Hvordan har du opplevd å få angstbehandling her?

Wong-Baker:



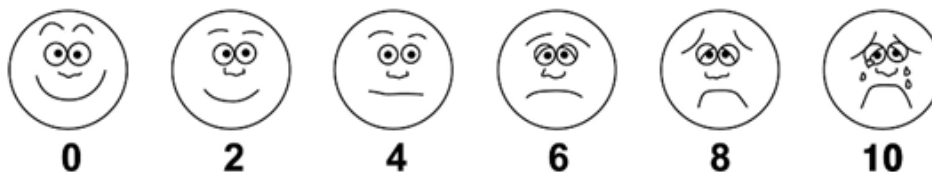
2. Hvordan synes du det var å tegne på en tøydukke for å beskrive dine følelser?

Wong-Baker:



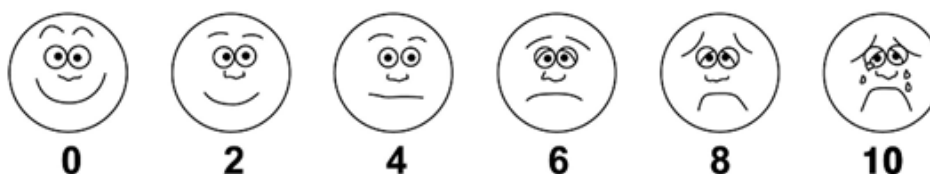
3. Hvordan synes du det var å kunne peke på ansikter underveis for at tannlegen skal kunne vite hvordan du har det?

Wong-Baker:



4. Hvordan vil det være for deg å motta tannbehandling neste gang du har time?

Wong-Baker:





Institutt for klinisk odontologi
Avdeling for odontologisk pediatri og -psykologi

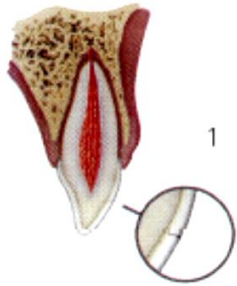5. Er det noe tannlegen kunne gjort annerledes?

7. Traumatologi

7.1 Klassifikasjon av tannskader

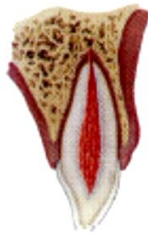FRAKTURSKADER

Kronefrakturer (ICD-10: S 02.50, S 02.51 og S 02.52)



Infraksjon

(S 02.50)



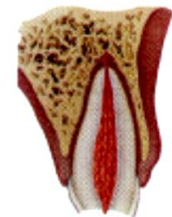Emalje-fraktur

(S 02.50)



Ukomplisert
emaljedentin-fraktur

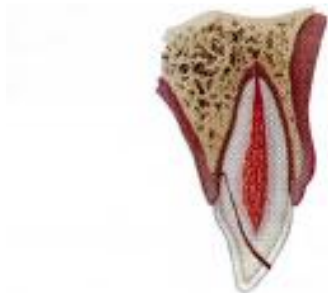(S 02.51)



Komplisert
emaljedentin-fraktur

(S 02.52)

Kronerotfraktur (ICD-10: S 02.54)

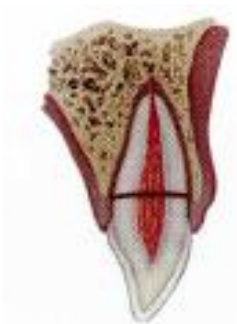

Ukomplisert
kronerot-fraktur



Komplisert
kronerot-fraktur

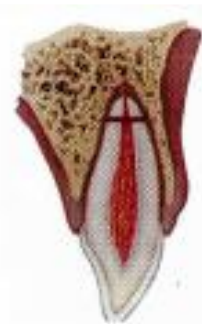Rotfraktur (ICD-10: S 02.53)



Cervikale 1/3-del



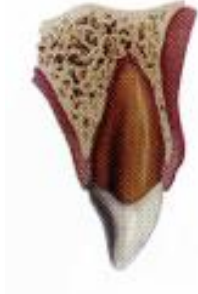Midtre 1/3-del



Apikale 1/3-del

LUKSASJONSSKADER

Luksasjon uten stillingsforandring (ICD-10: S 03.28)



Konkusjon

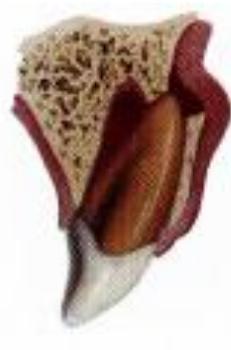

Subluksasjon

Luksasjon med stillingsforandring (ICD-10: S 03.21, S 03.20, S 03.21, S 03.22)



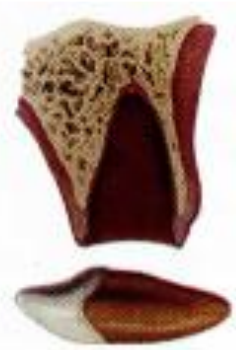Ekstrusjon
(S 03.21)



Lateral luksasjon
(S 03.20)



Intrusjon
(S 03.21)



Eksartikulasjon
(S 03.22)



7.2 Fiksering av traumatiserte tenner

FIKSERING AV TRAUMATISERTE PERMANENTE TENNER

Når?

Hvordan?

Hvor lenge?



FIKSERING

Fiksering innebærer at tann/tenner som er slått løs eller ut av stilling, festes på plass i tannbuen.

I følge internasjonale retningslinjer anbefales **passiv og fleksibel** fiksering, det vil si fiksering som tillater fysiologisk mobilitet av traumatisert tann.

Krav til optimal fiksering

- Enkel å fremstille
- Passiv
- Tillate fysiologisk mobilitet
- Vevsvennlig og sikre optimal hygiene
- Ikke interferere med okklusjon
- Ikke til hinder for sensibilitetstest og eventuell endodontisk behandling
- Enkel å fjerne

Det er flere typer materiale som oppfyller disse kravene og er godt egnet til bruk ved fiksering av tenner etter skader

- **TTS-bue** (Titanium Trauma Splint)
- **Rustfri ståltråd, Twist-fleks bue** eller lignende bue med diameter opptil 0,4 mm
- **Nylontråd, fiskesene** med diameter 0,13 – 0,25 mm



Når er fiksering indisert?

Fiksering er nødvendig ved skader som medfører stillingsforandring eller ved sterkt mobile tenner. Etter reponering av tenner som har vært ute av stilling skal tannen fikseres en periode under periodontal tilheling.

Fiksering er aktuelt etter skadene; rotfraktur med luksasjon av koronale fragment, sublaksasjon med vertikal mobilitet, ekstrusjon, lateral luksasjon, eksartikulasjon og etter kirurgisk reponering av intrudert tann.

Hvor lang skal fikseringsperioden være?

Lengden på fikseringsperioden varierer med type tannskade (diagnose).

Diagnose	Fikseringstid
Rotfraktur	
Apikale 1/3 av roten	4 uker
Midtre 1/3 av roten	4 uker
Cervikale 1/3 av roten	Inntil 4 mnd
Subluksasjon	
Ved mobilitet i <i>vertikal</i> retning	Inntil 2 uker
Ekstrusjon	
	2 uker
Lateral luksasjon	
Uten marginalt bentap	4 uker
Ved marginalt bentap	8 uker
Eksartikulasjon	
Replantasjon	2 uker
Ved tilleggsfraktur av alveolært ben	4 uker
Intrusjon	
Etter kirurgisk reponering	4 uker
Etter reponering og marginalt bentap	8 uker
Benfraktur	
Fraktur av alveolært ben	4 uker

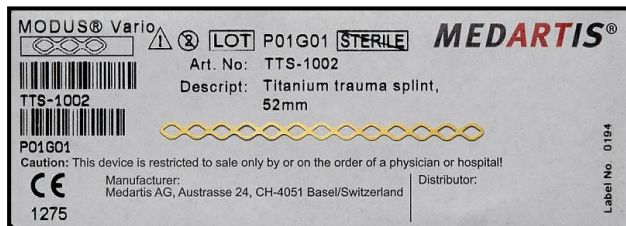
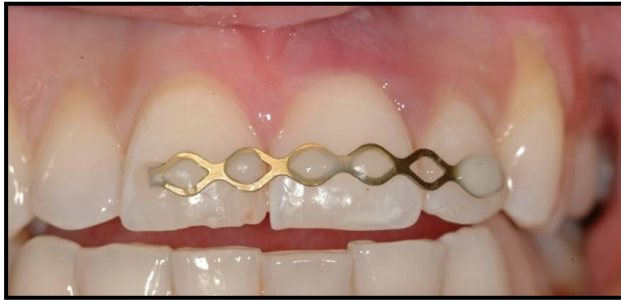

Hvordan fikserer vi?

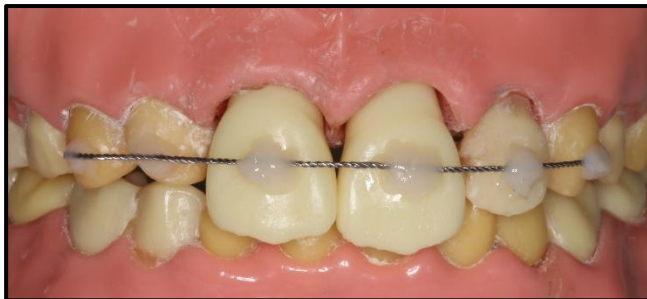- Klipp av passe lengde av buen til antall tenner som skal fikseres. Det må være minst en fast skadefri tann på hver side av buen.
 - Hvis melketann må benyttes bruk gjerne to tenner på hver side pga dårligere feste av kompositt til melketanns-omalje.
- Buen bøyes forsiktig med fingre slik at den ligger tett inntil tannrekken. Bruk tang for å bøye ståltråd hvis det velges som materiale. For optimal hygiene bør buen ikke ligge for nær gingivalranden.
- Labialflatene på de aktuelle tenner etses i området som buen skal dekke. Tyntflytende, lysherdende kompositt benyttes til liming (bonding er unødvendig).
- Plasser buen, og fest buen ved at kompositt legges i buens åpninger (TTS-bue) eller på tannflate og bue (ståltråd og nylontråd).
 - Buen festes trinnvis, først til intakte tenner, så til traumatisert tann/tenner. Under arbeidet vil ofte en reponert tann gli litt ut av alveolen igjen. Kontroller derfor nøye at tannen er i riktig posisjon, og hold den godt på plass mens kompositten lysherdes.
- Unngå kompositt i gingivale del av tannflaten, det vil fremme plakk-retensjon.
- Kontroller optimal reponering ved bruk av intraoral røntgen.
- Kontroller til slutt at endene på buen ikke kjennes irriterende for pasienten.



TTS - bue (Titanium Trauma Splint)

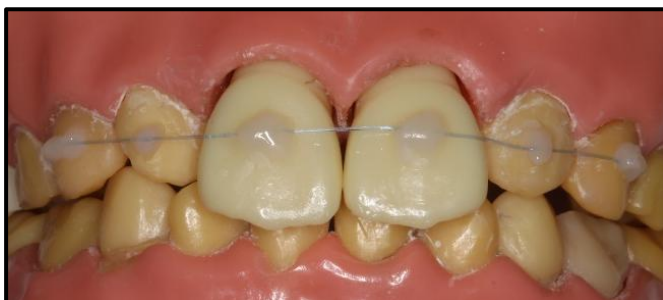

Twist-fleks - bue



Twist-flex-bue, 0,40 mm

Nylon-tråd (fiskesene)



Nylontråd 0,20 mm



Hygiene og kontroll

Klorheksidin munnskylleveske (FluxPro, 0,12 % klorhexidin) foreskrives til bruk 2 ganger daglig i 1 uke; skylling eller vask av området med klorhexidin på Q-tips.

Unngå bruk av tannkrem som inneholder natriumlaurylsulfat i perioden klorhexidin benyttes.



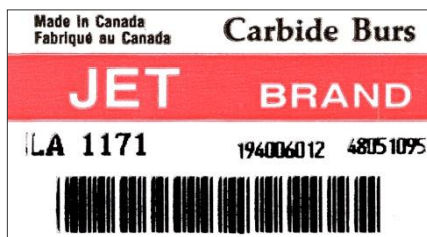Første kontroll foretas etter 1 uke, deretter eventuelt hver 14. dag i fikseringsperioden. Pasienten må informeres om straks å melde seg hvis buen løsner.



Hvordan fjernes buen?

Forslag til instrumenter

- Sylinderformet diamant, hårdmetallbor som er spesielt skånsomt for emaljen (f.eks. Jet carbid I LA 1171)
- Finkornet pussediamant
- Fine Soflex skiver



Etter å ha fjernet kompositt inn til buen med diamant, vippes buen løs med pinsett.

Hovedparten av komposittmaterialet fjernes videre med diamant og vannavkjøling.

Når man nærmer seg emaljen går man over til hårdmetallboret, og arbeider med **langsom hastighet uten vannavkjøling** for tydelig å se resterende kompositt.

Finkornet pussediamant og fine Soflex skiver kan også benyttes i den siste fasen.

NB! Fjerning av komposittrester er en tidkrevende prosess. Emaljen skal være like intakt som utgangspunktet når fikseringen er fjernet.

7.3 Pulpabehandling etter tannskade

Behandling av tenner med komplisert kronefraktur

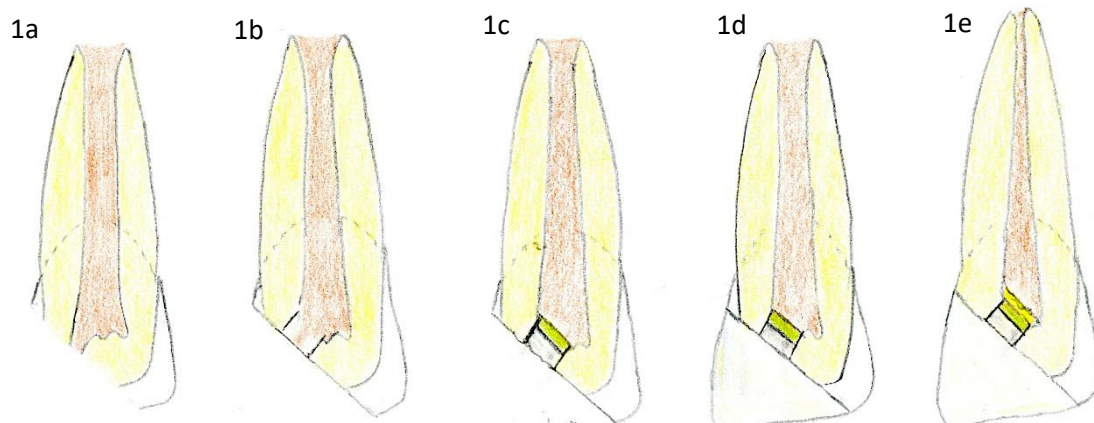
(partiell pulpotomi)

Preoperativ vurdering

Vital pulpa, med delvis nekrose i koronale del av pulpa (Fig 1a), både rotåpne og rotlukkede tenner. Informasjon til pasient og foresatte om behandling, og samtykke fra pasient /foresatte til behandling.

Prosedyre

- Lokalanestesi
- Rengjør tann (fjerne plakk)
- Isolasjon (kofferdam) og desinfeksjon av tann/kofferdamduk
- Ca. 2 mm av pulpa fjernes
 - Kassepreparering med sylinderdiamant (Fig 1b)
 - High speed, god vannavkjøling
- Irrigasjon med fysiologisk saltvann
- Hemostase (kan ta lang tid)
- Lett trykk med sterile papirpoints/pellets, **NB!** unngå blodkoagel
- Ca(OH)₂-pasta eller Biodentin (biokeram) over pulpasår (Fig 1c)
- IRM el GI over kalsiumhydroksid/biokeram (Fig 1c)
- Videre restaurering med kompositt (Fig 1d)



Figur 1. (a) emaljedentin-fraktur med pulpainvolvering, (b) kasse preparert i pulpa med fjerning av inflammert pulpavev, (c) kalsiumhydroksid eller Biodentin og IRM over pulpasår, (d) restaurering av emaljedentin-fraktur med kompositt (e) fortsatt rotutvikling etter partiell pulpotomi.

Oppfølging

Klinisk og radiologisk kontroll for oppfølging av pulpavitalitet og fortsatt rotutvikling utføres etter 3, 6 og 12 måneder (Fig 1e). Årlig kontroll i minst 5 år etter behandling.

Behandling av rotåpne tenner med pulpanekrose, apexifisering med biokeram (Biodentin)

Preoperativ vurdering

Inklusjonskriterier

- Ufullstendig rotutvikling (rotåpen tann)
- Pulpanekrose, med eller uten periradikulær lesjon (oppklaring) (Fig 2a)
- Infeksjonsrelatert rotresorpsjon (pulpanekrose)

Eksklusjonskriterier

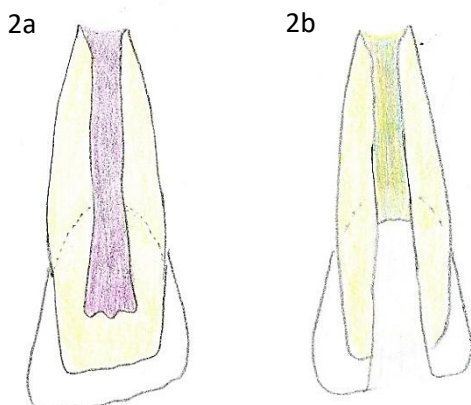
- Tegn til erstatningsresorpsjon – vurder langtidsprognose

Informasjon til pasient og foresatte om behandling, og samtykke fra pasient/foresatte til behandling

Prosedyre

Første behandling – behandle pulpainfeksjon

- Lokalanestesi (hvis behov)
- Rengjør tann (fjerne plakk)
- Isolasjon (kofferdam) og desinfeksjon av tann/kofferdamduk
- Trepanere
- Fjerne nekrotisk pulpavev
 - Kjemo-mekanisk rens – forsiktig med mekanisk rens av rotkanalvegger
- Rikelig irrigasjon med natriumhypokloritt (0,5 - 1 %), 20 ml
 - Irrigasjonssprøyte med sideåpning, 2 mm fra apex
- Irrigasjon med fysiologisk saltvann (5 ml)
- Tørrlegg med papirpoints
- Irrigasjon med EDTA (17 %), 20 ml
- Tørrlegg med papirpoints
- Appliser kalsiumhydroksid, tett pakket, som antibakterielt innlegg (Fig 2b)
- Tett toppfylling med IRM (Fig 2b)



Figur 2. (a) rotåpen tann med pulpanekrose, (b) nekrotisk pulpavev fjernet og rotkanal fylt med kalsiumhydroksid og IRM.

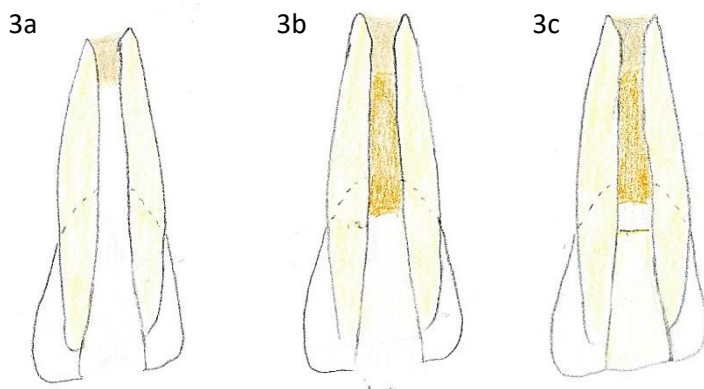
Andre behandling – 2-4 uker senere - apexifisering

Hvis det fremdeles er tegn til infeksjon i tannen, skift innlegg med kalsiumhydroksid.

- Lokalanestesi (hvis behov)
- Rengjør tann (fjerne plakk)
- Isolasjon (kofferdam) og desinfeksjon av tann/kofferdamduk
- Fjern midlertidig toppfylling
- Irrigasjon med EDTA (17 %), 20 ml, 5 min
- Bruk irrigasjonssprøyte med sideåpning, 2 mm fra vitalt vev
- Irrigasjon med fysiologisk saltvann, 5 ml
- Tørrelegg med papirpoints
- Appliser biokeram (Biodentin) i apikale del av roten, 3-5 mm tykk plugg (Fig 3a)

Vent til Biodentin har herdet, eventuelt tredje behandling

- Rotfyll kanal koronalt for Biodentin med varm guttaperkateknikk, forsiktig kondensering av guttaperka (Fig 3b)
- IRM/glassionomer over guttaperka
- Toppfylling med kompositt (Fig 3c)



Figur 3. (a) biokeram (Biodentin) i apikale 3-5mm av roten, (b) rotfylling med varm guttaperka over biokeram, (c) IRM over guttaperka og toppfylling i kompositt.

Oppfølging

Klinisk og radiologisk kontroll etter 3, 6 og 12 måneder. Videre kontroller i forbindelse med tannhelsekontroller med 1-2 års mellomrom. Videre lengdevekst av roten kan forekomme.

Dersom tannen har symptomer eller tegn til rotfraktur vurderes andre behandlingsformer, gjerne i samråd med kjeveortoped.

Behandling av rotåpne tenner med pulpanekrose med revitaliseringsteknikk

Preoperativ vurdering

Inklusjonskriterier

- Ufullstendig rotutvikling (rotåpen tann)
- Pulpanekrose, med eller uten periradikulær lesjon (oppklaring) (Fig 4a)

Eksklusjonskriterier

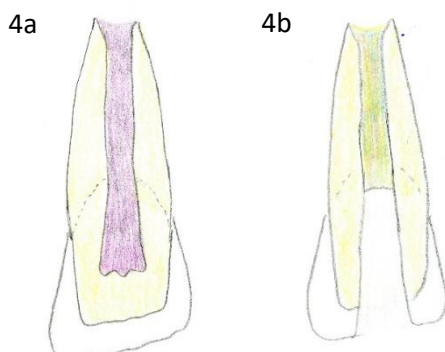
- Nylig replanterte tenner (etter eksartikulasjon)
- Ikke mulig med isolasjon fra munnhulen (kofferdam)
- Stort substansstap på tannkrone (behov for stiftforankret protetik)
- Medisinsk kompromitterte pasienter (ASA-gruppe III eller høyere)
- Tenner med luksasjonsskader (usikker langtidsprognose, manglende studier)

Informasjon til pasient og foresatte om behandling, og samtykke fra pasient/foresatte til behandling

Prosedyre

Første behandling

- Lokalanestesi (hvis behov)
- Rengjør tann (fjern evt plakk)
- Isolasjon (kofferdam) og desinfeksjon av tann/kofferdamduk
- Trepanere
- Fjerne nekrotisk pulpavev
 - Unngå mekanisk rensing (instrumentering) av rotkanalvegger
- Rikelig irrigasjon med natriumhypokloritt (0,5 - 1 %), 20 ml, 5 min
 - Irrigasjonssprøyte med sideåpning, 2 mm fra apex
- Irrigasjon med fysiologisk saltvann (5 ml)
- Tørrlegg med papirpoints
- Irrigasjon med EDTA (17 %), 20 ml
- Tørrlegg med papirpoints
- Appliser kalsiumhydroksid, tett pakket (Fig 4b)
- Tett toppfylling med IRM (Fig 4b)

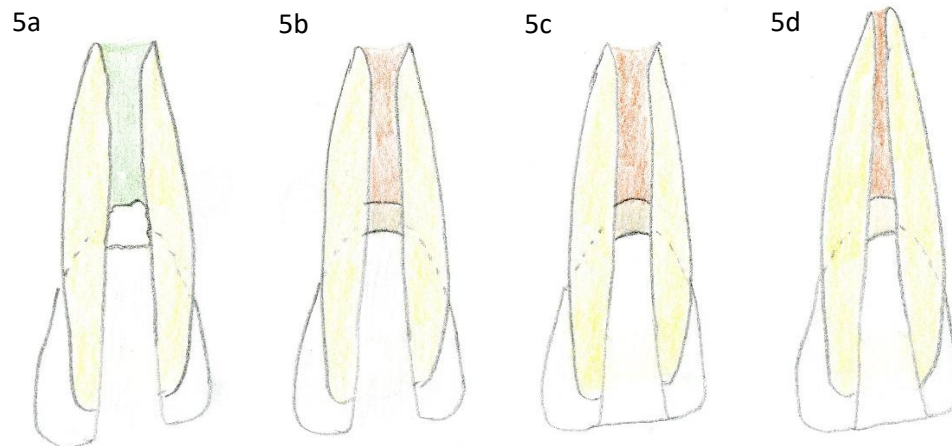


Figur 4. (a) nekrotisk pulpa i rotåpen incisiv, (b) kalsiumhydroksid-innlegg i rotkanalen og IRM toppfylling.

Andre behandling (2-4 uker senere)

Hvis det fremdeles er tegn til infeksjon i tannen, skift innlegg med kalsiumhydroksid. Systemisk antibiotika vurderes hvis pasienten har nedsatt allmenntilstand/feber.

- Lokalanestesi, velg medikament uten vasokonstriktor og med god penetrasjon i benvev
- Rengjør tann (fjerne plakk)
- Isolasjon (kofferdam) og desinfeksjon av tann/kofferdamduk
- Fjern midlertidig toppfylling
- Irrigasjon med EDTA (17 %), 20 ml, 5 min
- Bruk irrigasjonssprøyte med sideåpning, 2 mm fra vitalt vev
- Irrigasjon med fysiologisk saltvann, 5 ml
- Tørrelegg med papirpoints
- Induser blødning ved mekanisk irritasjon av periapikalt ved hjelp av rotkanalinstrument (Hedtrømsfil nr. 40, bøyd)
- La rotkanalen fylles med blod, inntil 2 mm under gingivalrand
- Bruk en fuktig bomullspellet til å stanse blødning (Fig 5a)
- Appliser biokeram (Biodentin) i et tynt, tett lag ca. 2mm under emalje-sement grense (Fig 5b)
- Legg glassionomersement eller kalsiumhydroksid (IRM) over biokeram
- Toppfylling med resinbasert materiale (kompositt) (Fig 5c)



Figur 5. (a) kalsiumhydroksid-innlegg og bomullspellet i rotkanal, (b) blodkoagel med biokeram cervikalt, (c) IRM over biokeram, (d) fortsatt rotutvikling etter vellykket behandling.

Oppfølging

Klinisk og radiologisk kontroll for oppfølging utføres etter 3, 6, 12, 18 og 24 måneder. Årlig kontroll i minst 5 år etter behandling.



Tenner som har fått behandling med revitaliseringsteknikk har økt fare for infeksjon og apikal resorpsjon i forbindelse med ortodontisk behandling. Eventuell ortodontisk behandling bør avvendes til tilheling i ben ses radiologisk.

Kriterier for vellykket behandling

- Ingen smerte
- Ingen tegn til infeksjon
- Tilheling av preoperativ periradikulær lesjon
- Fortsatt rotutvikling med økning i rotlengde og/eller forsnevring av pulpalumen (5d)
- Fravær av eller stans av infeksjonsrelatert resorpsjon
- Positiv reaksjon på sensibilitetstest
- Pasient fornøyd
- Ingen skjemmende fargeforandring

Referanser

Duggal M, Tong HJ, Al-Ansary M, Twati W, Day PF, Nazzal H. Interventions for the endodontic management of non-vital traumatised immature permanent anterior teeth in children and adolescents: a systematic review of the evidence and guidelines of the European Academy of Paediatric Dentistry. *Eur Arch Paediatr Dent* 2017;18:139–151.

Galler KM, Krastl G, Simon S, Van Gorp G, Meschi N, Vahedi B, Lambrechts P. European Society of Endodontology position statement: Revitalization procedures. *Int J Endod J* 2016;49:717-23

Nazzal H, Duggal MS. Pulp Therapy of Immature Permanent Teeth in Paediatric Dentistry – a clinical approach. Editors Koch G, Poulsen S, Espelid I, Haubek D. p 215-226.



7.4 Tidspunkt for regulering etter tannskade

DIAGNOSE	OBSERVASJONSTID FØR REGULERING
FRAKTURSKADER	
Kronfraktur	Anbefalt observasjonstid 3 mnd.
Krone-rotfraktur	Ortodontisk ekstrusjon ved komplisert krone- rotfraktur kan gjøres etter anbefalt observasjonstid 3 mnd og når endodontisk behandling er utført.
Rotfraktur	Anbefalt observasjonstid 1 år. Lokalisasjon av fraktur og tilheling er viktig for prognose og observasjonstid.
LUKSASJONSSKADER	
Konkusjon	Anbefalt observasjonstid 3 mnd.
Subluksasjon	Anbefalt observasjonstid 3 mnd.
Ekstrusjon	Anbefalt observasjonstid minst 6 mnd.
Lateral luksasjon	Anbefalt observasjonstid minst 6 mnd.
Intrusjon	Ved intrusjon kan det i noen tilfeller være aktuelt å starte ortodontisk reponering forholdsvis snart etter skaden.
Eksartikulasjon	Anbefalt observasjonstid ca 1 år . Det foreligger få undersøkelser vedrørende ortodontisk behandling av eksartikulerte, replanterte tenner.
ENDODONTISK BEHANDLING	Ved endodontisk behandlede tenner anbefales å utsette kjeveortopedisk behandling til tilheling kan ses røntgenologisk.

Ved tannskader forekommer ofte flere skadetyper samtidig. Retningslinjer er satt opp for å gi en oversikt, og vil forhåpentligvis være til nytte i samarbeid mellom allmenntannleger og kjeveortopedier.

Referanser

1. Andreassen JO, Andreassen FM, Anderson L. Traumatic Injuries to the teeth, 5^{ed}. John Wiley & Sons, 2019.
2. Bakkari A, Salamah FB. Updated Guidelines for the Orthodontic Management of Traumatized and Endodontically Treated Teeth: A Review Study. Coreus 2022;14:e28943.



8. Pasient som ikke møter

8.1 Rutiner for oppfølging av pasient som ikke møter på studentklinikken

Klinikk for allmenn odontologi - barn

Basert på Helsedirektoratets nasjonale retningslinjer for tannbehandling av barn og unge 0-20 år (per 04.11.2019).

Ikke møtt til første timeavtale:

- Student/instruktør gir beskjed til klinikkpersonalet i skranken når pasient ikke møter til avtalt time ved studentklinikken.
- Klinikkpersonalet kontakter foresatte/barn per telefon for å avdekke årsak til at barnet ikke møtte til timeavtalen.
 - 0-11 år: Foresatte kontaktes
 - 12-15 år: Både pasient og foresatte kan kontaktes
 - 16-20 år: Pasienten kontaktes. Dersom de foresatte også skal kontaktes, må pasienten samtykke til dette.
- Ny time avtales per telefon*
- Sjekk at adresse og telefonnummer er riktig og send timeavtalen skriftlig til foresatte/barn i tillegg.
- Hvis kontakt ikke oppnås, send ny timeavtale til foresatte hvis barnet er under 16 år. Timeavtalen skal adresseres til pasienten dersom han/hun er over 16 år.

***Viktig vedr. ny timeavtale:**

- Barn som ikke møter til årskontroll settes opp som reserve ved neste time slik at ikke samme student får pasienten hvis den skulle utebli igjen.
- Barn som har uteblitt fra behandling settes opp til samme student når behandlingen skal fullføres, men da som pasient nr 2. Slik får studenten pasient selv om pasienten uteblir igjen.

Ikke møtt til timeavtale nummer 2:

- Send ikke-møtt brev til foresatte hvis barnet er under 16 år. Ikke-møtt brev skal adresseres til pasienten dersom han/hun er over 16 år.

Ved ikke-møtt til timeavtale nummer 3, eller der barn uteblir gjentatte ganger

(også etter at time er avtalt via telefon med foreldrene) vurderes bekymringsmelding til barnevernet i samråd med ansvarshavende på klinikken. Det at barnet ikke møter er ikke grunn nok alene til å melde bekymring, men gjør en individuell vurdering i hvert enkelt tilfelle. **Se «Skal vi sende bekymringsmelding» på neste side.**

NB – husk å journalføre uteblitte timeavtaler og alle henvendelser til/med foresatte.



Skal vi sende bekymringsmelding?

Beslutningen om å sende bekymringsmelding skal tas etter en helhetsvurdering. Likevel kan styrken eller kvaliteten i en gitt opplysning eller observasjon, alene være tilstrekkelig til at lovens vilkår om «grunn til å tro» er oppfylt.

Følgende tegn kan gi grunn til mistanke:

Barnets og foreldrenes atferd:

- unnlattelse av å oppsøke behandling når barnet har behov, for eksempel ved alvorlig karies eller tannskader
- unnlattelse av å gjennomføre behandling eller nødvendig munnhygiene til tross for tiltak fra tannhelsepersonell
- uvanlig atferd hos barnet
- uvanlig samspill mellom barnet og foresatte

Psykiske tegn:

- barn som viser tegn til redsel eller angst, for eksempel ikke tør svare av redsel for reaksjon fra foreldrene
- barn som viser tegn til depresjon, selvskading, spiseforstyrrelser eller rusmisbruk
- barn som dissosierer (blir fjerne, forsvinner inn i sin egen verden)
- annet som du synes er påfallende/uvanlig

Tegn i barnets munn:

- bløtvevsskader som ikke har en forklaring som samsvarer med objektive funn
- skader og lesjoner med karakteristisk utseende eller mønster
- skader og traumer som kommer sent til behandling
- oppdagelse av «gamle» ubehandlede skader/traumer
- sår på tunge, kinnslimhinne, gane, leppebånd
- erytem og petekkier på grensen mellom harde og bløte gane
- alvorlig karies som ikke kan forklares ut fra medisinsk anamnese
- annet som du reagerer på eller som du vanligvis ikke ser

Fysiske tegn på kroppen:

- brannsåre
- lugging som har medført avrivning av hår
- barnet har vondt for å sitte i stolen eller har et spesielt ganglag
- blåmerker eller skader i hode–hals-regionen
- skader på begge sider av kroppen (symmetriske skader)
- skader på atypiske steder
- ytterligere skader
- dårlig fysisk allmenntilstand, nedsatt høyde–vekt-utvikling og/eller redusert kognitiv utvikling
- skader på barn som ikke kan bevege seg fritt (småbarn og funksjonshemmede) annet som du reagerer på eller som du vanligvis ikke ser



8.2 Ikke-møtt brev

Dato:

Til foresatte/pasient

.....har ikke møtt til avtalte timer for tannbehandling. Vi har satt opp to timeavtaler, hvor det ikke har vært fremmøte.

Når barn/unge ikke møter til avtalte timer, er vi bekymret for barnets munnhelse. Barn har rett til tannhelsehjelp etter tannhelsetjenesteloven § 2-1.

Vi tilrettelegger gjerne for barn og ungdom som synes det er vanskelig å møte til tannbehandling. Dere kan også avtale time for en samtale med oss.

Vi har reservert ny time.....

Hvis timen ikke passer, vennligst ta kontakt snarest på tlf. 22 85 22 73

Hvis pasienten ikke møter til oppsatt time eller vi ikke mottar beskjed, vil det bli vurdert å sende bekymringsmelding til kommunens barnevernstjeneste.

Vennlig hilsen

Klinikk for allmenn odontologi - barn



8.3 Bekymringsmelding til barnevernet

Bekymringsmelding til barnevernet

Skjema for offentlig melder. Det sendes til barnevernstjenesten i den kommunen barnet eller barna bor.

Informasjon om deg som melder		
Navn (må fylles ut):		
Telefonnummer (må fylles ut):		
Din stilling i virksomheten (må fylles ut):		
E-post (må fylles ut):		
Informasjon om arbeidsplassen din		
Virksomhetens navn (må fylles ut):		
Organisasjonsnummer:		
Adresse (må fylles ut)	Gateadresse:	
	Postnummer:	Poststed:
Informasjon om barnet du er bekymret for		
Dreier det seg om et ufødt barn? Hvis du er bekymret for et ufødt barn, må du oppgi mors navn under opplysninger om foresatte.		
Barnets navn (må fylles ut):		
Barnets personnummer eller fødselsdato (må fylles ut):		
Barnets telefonnummer, hvis barnet har telefon:		
Barnets adresse (må fylles ut): Vet du ikke hvor barnet bor, skriv hvor barnet var da du ble bekymret.	Gateadresse:	
	Postnummer:	Poststed:



Er barnet informert om at du sender bekymringsmelding?	
Hvis nei, hvorfor er ikke barnet informert:	
Hvilket morsmål har barnet og de foresatte?	
Er det behov for tolk i møte med barn eller foresatte?	
Informasjon om barnets foresatte (oppgi navn og telefonnummer til en eller begge av barnets foresatte)	
Foresattes navn (må fylles ut):	
Telefonnummer:	
Er den/de foresatte informert om at du sender bekymringsmelding?	
Hvis nei, hvorfor er ikke den/de foresatte informert (må fylles ut):	
Beskriv hva du har sett eller hørt som gjør at du er bekymret	
Beskriv det du har sett eller hørt, og hvorfor du er bekymret for barnet: Hva har skjedd? Når skjedde det? Hvor skjedde det? Hvem var involvert? Er det andre ting som gjør deg bekymret? Skriv også hvor lenge du har vært bekymret – har bekymringen bygd seg opp over tid, eller er det konkrete hendelser som gjør at du er bekymret?	



Beskriv hvorfor du er bekymret (får du ikke plass til alt, kan du benytte boksen på siste side):



Beskriv kort hvilke tiltak og aktiviteter dere eventuelt har gjennomført for å hjelpe barnet og/eller familien:

Vet dere om andre hjelpeinstanser som har vært i kontakt med barnet? (for eksempel politiet, helsestasjon, PP-tjenesten)



A large empty rectangular box, likely intended for a drawing or diagram.

Skjemaet er laget av Barne-, ungdoms- og familiedirektoratet



Greit å vite før du sender bekymringsmelding

Bekymringsmelding for offentlige ansatte og fagpersoner med meldeplikt

Dette skjemaet er for ansatte som skal sende bekymringsmelding i kraft av sin stilling. Hvis du skal sende bekymringsmelding som privatperson gå til «[bekymringsmelding for privatpersoner](#)»

Handler bekymringen om særlige alvorlige forhold

Hvis bekymringen handler om særlig alvorlige forhold, som vold eller seksuelle overgrep, bør du kontakte barnevernet for å drøfte hvordan du skal gå fram. Ring barnevernet før du eventuelt informerer barnets foresatte om bekymringsmeldingen

Du har plikt til å melde fra

Alle offentlig ansatte og en rekke yrkesutøvere som arbeider i det private, har plikt til å melde fra til barnevernet i kommunen ved alvorlig bekymring.

Hvem har opplysningsplikt?

Opplysningsplikten gjelder for ansatte i alle offentlige instanser og tjenester. Den gjelder også dersom du jobber i en organisasjon eller privat virksomhet som utfører oppgaver for det offentlige. I tillegg har flere yrkesgrupper en tilsvarende opplysningsplikt. Det gjelder blant annet psykologer, sykepleiere, tannleger, jordmødre, fysioterapeuter, ansatte ved familievernkontorer og meklere i ekteskapsaker.

Plikten gjelder ved alvorlig bekymring

Opplysningsplikten inntreffer først i de mer alvorlige tilfellene, når det er grunn til å tro at et barn blir mishandlet eller utsatt for andre former for alvorlig omsorgssvikt, eller når et barn har vist vedvarende alvorlige atferdsvansker.

Du har et personlig ansvar for å melde fra

Opplysningsplikten innebærer at du har et personlig ansvar for å melde fra til barnevernet i kommunen. Dere kan ha rutiner på arbeidsplassen som sier at det er nærmeste leder eller andre som skal melde inn bekymringen. Du har likevel et personlig ansvar for at barnevernet får beskjed. Les mer om opplysningsplikten i [barnevernloven](#) og i [saksbehandlingsrundskrivet punkt 4.1](#).

Er du i tvil om bekymringen din omfattes av opplysningsplikten?

Hvis du er usikker på om du bør sende bekymringsmelding, kan du ringe til barnevernet i kommunen og diskutere saken anonymt. Finn ditt barnevernkontor [her](#).



9. Poliklinikk

9.1 Oversikt seminarer for 9. semester

Seminar 1: Traumatologi

- Klassifikasjon av tannskader
- Sensibilitetstest
- Røntgenundersøkelse

Seminar 2: Traumatologi

- Emalje-dentinfraktur i permanente tannsett

Avdeling for pedodonti, atferdsfag og rettsodontologi

Institutt for klinisk odontologi

Universitetet i Oslo



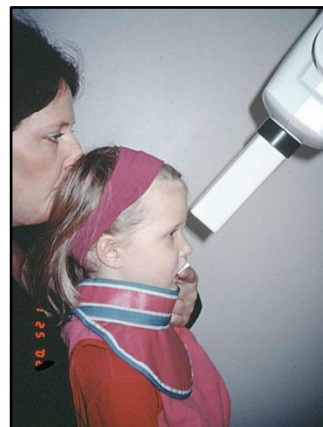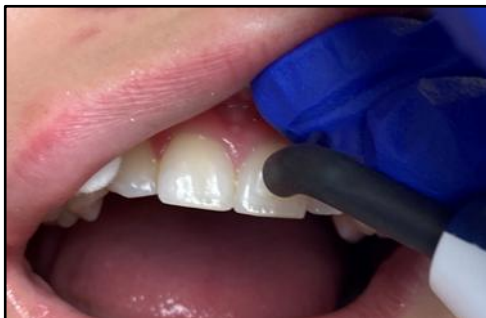SEMINAR 1

TRAUMATOLOGI

KLASSIFIKASJON AV TANNSKADER

SENSIBILITETSTEST

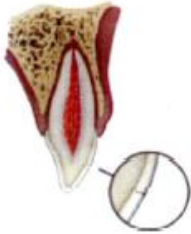RØNTGENUNDERSØKELSE



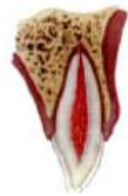KLASSIFIKASJON AV TANNSKADER

FRAKTURSKADER

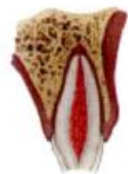Kronefrakturer (ICD-10: S 02.50, S 02.51 og S 02.52)



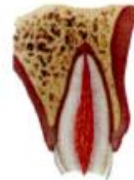Infraksjon
(S 02.50)



Emalje-fraktur
(S 02.50)

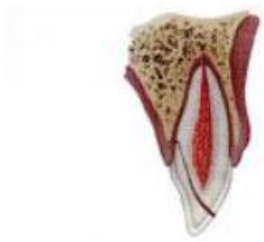

Ukomplisert
emaljedentin-fraktur
(S 02.51)

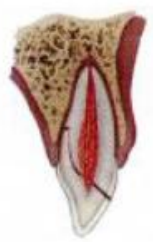

Komplisert
emaljedentin-fraktur
(S 02.52)

Kronerotfraktur (ICD-10: S 02.54)

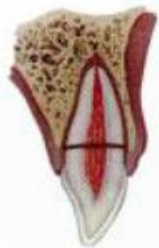

Ukomplisert
kronerot-fraktur

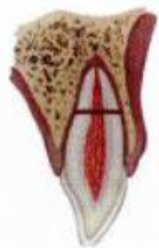

Komplisert
kronerot-fraktur

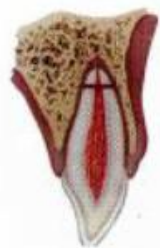Rotfraktur (ICD-10: S 02.53)



Cervikale 1/3-del



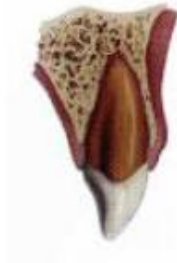Midtre 1/3-del



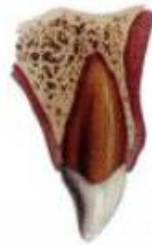Apikale 1/3-del

LUKSASJONSSKADER

Luksasjon uten stillingsforandring (ICD-10: S 03.28)



Konkusjon



Subluksasjon

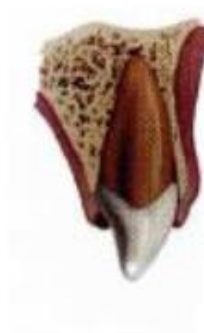Luksasjon med stillingsforandring (ICD-10: S 03.21, S 03.20, S 03.21, S 03.22)



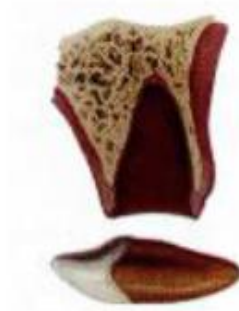Ekstrusjon
(S 03.21)



Lateral luksasjon
(S 03.20)



Intrusjon
(S 03.21)



Eksartikulasjon
(S 03.22)



Sensibilitetstest

Ved tannskader inngår undersøkelse av pulpasensibilitet som et nødvendig ledd. Det må presiseres at pulpasensibilitet ikke er synonymt med pulpavitalitet.

Vitalitet i pulpavevet er knyttet til normal blodsirkulasjon og kan ikke måles med sensibilitetstest. Laser Doppler flowmetri er utviklet for å registrere blodsirkulasjonen, men er foreløpig ikke tilgjengelig i Norge til klinisk bruk for å måle blodsirkulasjon i tenner. Pulsoksymeter har også vært forsøkt benyttet, men foreløpig finnes ikke sensorer som passer til bruk på tenner.

Sensibilitet er nervefibrenes evne til å registrere smerte. Ved tannskade kan innervasjonen til tannen brytes, men blodsirkulasjonen kan være normal.

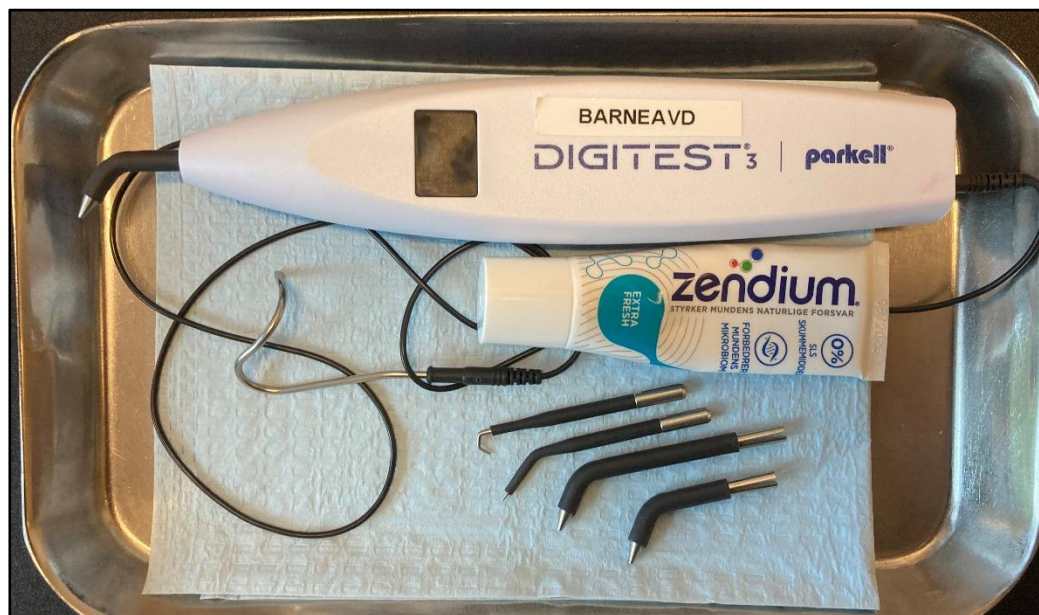Sensibilitetsundersøkelse kan utføres **elektrisk** eller **termisk** (kulde, varme).

Elektrisk sensibilitetstest har den fordel at styrken på det irritant som er nødvendig for å stimulere smerte-receptorene kan registreres (terskelverdi). Resultater ved ulike kontrolltidspunkter kan dermed sammenlignes.

På vår klinikk benyttes elektrisk sensibilitetstest med Digitest® 3.

Rutinen er at alle traumatiserte permanente tenner testes ved første undersøkelse og ved senere kontroller.

Primære tenner testes ikke, da resultatet vil være upålitelig.



Digitest® 3 pulpatester


Hvordan utføre sensibilitetstest?

Grundig informasjon til barnepasienter er viktig. Vis frem elektroden og beskriv hvordan det kan føles når den plasseres på tannen. Unngå ordet "stikking", beskriv heller følelsen som "kiling" eller "dirring".


Digitest 3 skrur på ved å trykke kort på bryteren høyre side. I displayet ses streker som indikerer hastighet på stimuleringen.



= langsom



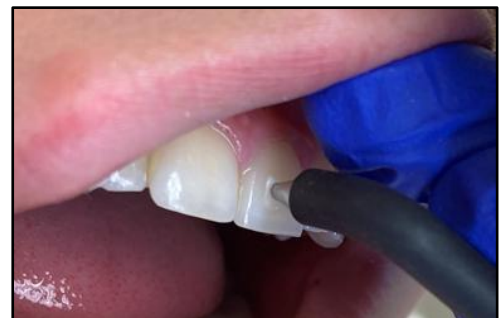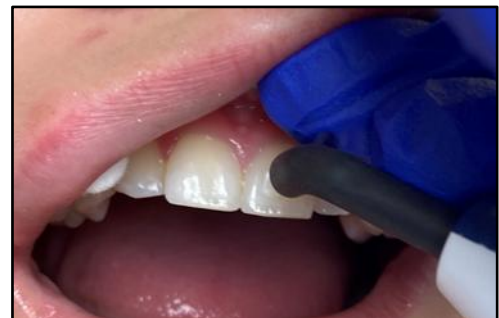= middels



= rask

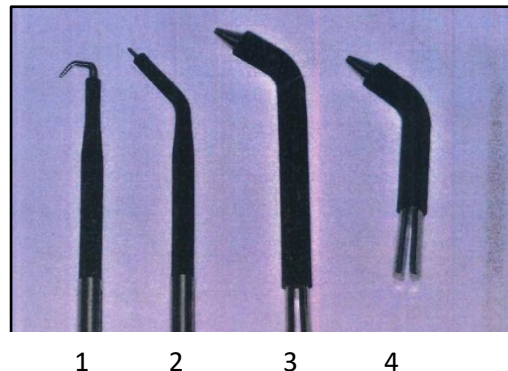
For å bytte mellom hastighetene trykkes det raskt på knappen. Når ønsket innstilling er nådd holder man knappen inne slik at strekene erstattes med tall og testen startes.

- Velg egnet elektrodespiss (se under)
- Tennene tørrlegges med bomullsull og luft
- Test først en uskadet tann
- Appliser en liten mengde **tannkrem** på elektrodespissen og plasser denne **midt på labialflaten** (alternativt lingualflaten) på tannen.
- Appliser en liten mengde **tannkrem på metallbøylen** (jordklipset) og be pasienten holde denne mellom tommel og pekefinger med høyre hånd. Videre holder pasienten den svarte ledningsdelen som er festet til jordklipset mellom tommel og pekefinger på venstre hånd. Kretsen er nå sluttet. Ved å slippe jordklipset brytes kretsen og testen avsluttes.
- Velg innstilling som beskrevet over og start testen. Testen stoppes enten ved at pasienten bryter kretsen eller man slipper knappen. Tallverdien står da i displayet i 10-14 sek før apparatet skrur seg av.



Digitest® 3 kommer med forskjellige elektroder, og ved f. eks komposittoppbygninger kan det være behov for å endre plassering av elektroden eller bytte til en annen elektrodespiss.

- 1) Spesialelektrode for bruk på lingualflaten
- 2) Elektrode for bruk der kun små områder av tannen er tilgjengelig for test
- 3) Elektrode for bruk posteriort (premolarer/molarer)
- 4) Elektrode for bruk på fortenner



Hvordan tolke resultatene?

Digitest® 3 har en range fra 0-64. Det foreligger ingen tabell med «normalverdi». Resultat sammenlignes med svar fra frisk uskadet nabotann, evt. tilsvarende tann fra motsatt kjeve. På generelt grunnlag kan utslag ved både svært høye og svært lave verdier være assosiert med patologi og krever ekstra oppfølging. Rotåpne tenner, tenner under ortodontisk behandling og oblittererte tenner har ofte høyere terskelverdi.

Positiv reaksjon umiddelbart etter skaden er god indikasjon på fortsatt sensibilitet, selv om forandring fra positiv til negativ ikke må utelukkes.

Negativ reaksjon kan skyldes temporær skade av nervevev i apikalområdet. Mer enn halvparten av alle subluskerte og lukserte tenner gir negativ reaksjon ved første undersøkelse.

Skaden kan repareres, og reaksjonen blir positiv. Forandring fra negativ til positiv registreres oftest i løpet av de første måneder, men det kan også gå ett år eller mer før reaksjonen blir positiv.

Negativ reaksjon isolert sett må derfor ikke tas som bevis på nekrose. Diagnosen nekrose må baseres på en samlet vurdering av sensibilitetsreaksjon, tannkronens farge og røntgenologiske funn.

Røntgenopptak av traumatiserte incisiver ***Hvorfor?***

Ved ny tannskade tas røntgenbilder for å

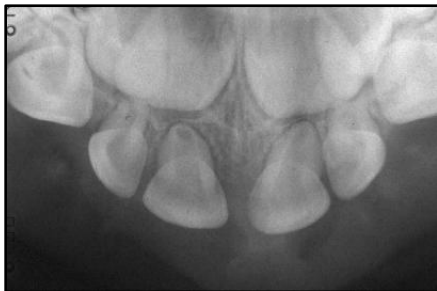- Kartlegge skadens omfang
- Stille riktig diagnose
- Ha referanse ved senere kontroller
- Kunne dokumentere skaden

Ved kontroller tas røntgenbilder etter behov for å oppdage eventuelle komplikasjoner.

Primære tenner

Hvilke røntgenopptak er aktuelle?

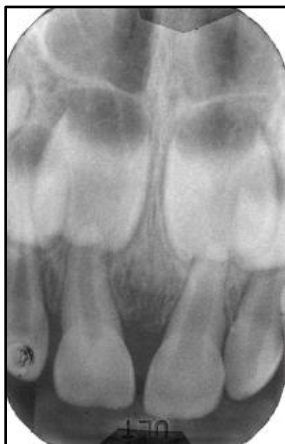1. Steilt oversiktsbilde



Hensikten med dette bildet er å friprojisere primære tanns rotspiss fra permanente anlegg, for å kunne oppdage periapikale forandringer.

Et slikt opptak vil også være en hjelp til å diagnostisere luksasjoner.

2. Tannbilde etter vinkelhalveringsregelen



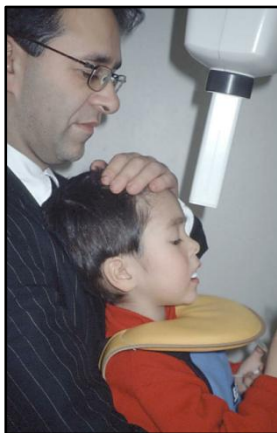Dette opptaket gir riktigere anatomisk gjengivelse av tannen og dermed bedre grunnlag for vurdering av pulpakanal og rothinne lateralt.

Legg merke til forskjellig dimensjon på rotkanalen på 51 og 61.

Dette opptaket tas ikke rutinemessig, men som et supplement til steilt oversiktsbilde.

Hvordan?

1. Steilt oversiktsbilde



Size 2

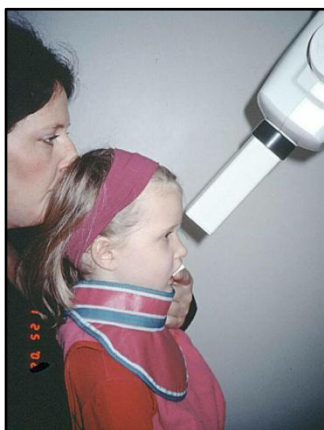De minste barna må sitte på fanget til en voksen. Barn fra 4 års alder kan som regel sitte alene. Dersom barnet skal sitte på fanget, innstilles nakkestøtten slik at den voksne sitter med overkroppen og hodet så vertikalt som mulig. Innstilling av konus er enklest når pasientens okklusalplan er parallelt med gulvet.

På dette bildet støtter far pasientens hode med den ene hånden. Hvis nødvendig brukes andre hånd til å holde barnets armer.

En fosforplate Size 2 plasseres horisontalt mellom tannrekkene, helst med lengste dimensjon på tvers i barnets munn. Platen holdes på plass ved at barnet biter sammen. Hvis ikke dette er mulig, må den voksne holde platen. Eventuelt kan det være behov for enda en person som står bak og stabiliserer pasientens hode.

Røntgenkonus stilles inn med en vertikal vinkel på minst 75 grader, tett inntil barnets panne.

2. Tannbilde etter vinkelhalveringsregelen



Size 0

Bildet viser opptak etter vinkelhalveringsregelen med den minste fosforplaten, Size 0 ("liten barnefilm").

Platen holdes på plass av den voksne.

Her er det satt på en plastkloss for lettere å holde platen på plass.

Permanente tenner

Hvilke røntgenopptak er aktuelle?

1. Tannbilde med Eggens holder



Size 1

Size 1 fosforplate ("stor barnefilm") i Eggens holder (eller tilsvarende) bør være standardvalg ved røntgenundersøkelse av traumatiserte permanente inciver. Denne fosforplaten er smal nok til å få en god plassering i tannbuen, samtidig er den lang nok til å få med apikalområdet.

Ved bruk av Eggens holder benyttes parallellteknikk, som gir riktigere anatomisk gjengivelse av tannen.

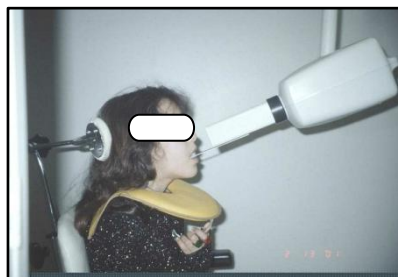
Det vil også være lettere å sammenligne bilder ved senere kontroller.

2. Steilt bilde

I noen tilfeller vil et steilt opptak (øket vertikal vinkel) være et nyttig supplement for å stille riktig diagnose. Dette gjelder spesielt ved rotfraktur og lateral luksasjon.

Hvordan?

1. Tannbilde med Eggens holder



Fosforplaten plasseres rett bak aktuell tann og konus innstilles parallelt med og midtveis på siktestangen.

2. Steilt bilde

Stor barnefilm plasseres bak den aktuelle tannen som ved opptak etter vinkelhalveringsregelen, men konus innstilles med øket vertikal vinkel.

God strålehygiene er spesielt viktig ved røntgenopptak på barn.

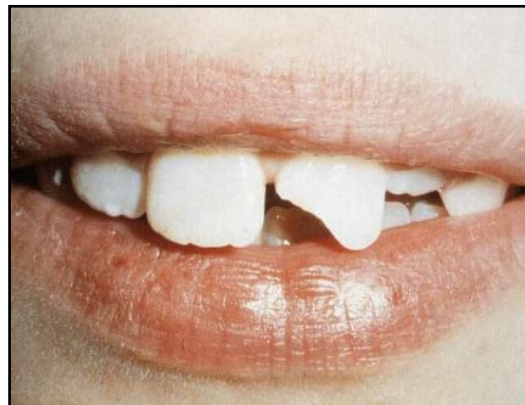Benytt alltid blykrave eller skjerm for beskyttelse av glandula thyreoidea.



SEMINAR 2

TRAUMATOLOGI

EMALJE-DENTINFRAKTUR I PERMANENTE TANNSETT



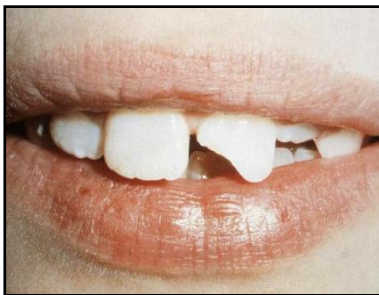

Kronefraktur

Inndeling

- Emalje-infraksjon (sprekk i emaljen)
- Emalje-fraktur (ukomplisert)
- Emalje-dentinfaktur (ukomplisert)
- Komplisert kronefraktur (pulpa blottlagt)

Dette seminaret tar for seg behandling av **emalje-dentinfaktur**, som er en av de vanligste traumetyper i permanente tannsett.



Undersøkelse og diagnose

Grundig klinisk og røntgenologisk undersøkelse er avgjørende for riktig diagnose.

Vurder frakturens omfang og tannens rotutviklingsgrad. Vær oppmerksom på at det i tillegg til kronefrakturen kan foreligge periodontalskade. Periodontalskaden er den alvorligste diagnosen, og angis først i diagnose-rubrikken på traume-journalen (primærdiagnose).

Problemstilling

Fraktur som strekker seg inn i dentin innebærer blottleggelse av et stort antall dentinkanaler. Bakterier og bakterietoksiner kan lett trenge inn til pulpa og forårsake pulpainflammasjon og nekrose.

Behandlingsmål

Det overordnede mål for behandlingen er å bevare pulpavitalitet. Spesielt viktig er dette i rotåpne tenner for å sikre videre rotutvikling.



Behandlingsprinsipp

- Beskyttelse av blottlagt dentin så raskt som mulig
- Tett restaurering

I første omgang er det viktigste å lage en tett restaurering for å hindre at bakterier trenger inn mot pulpa. Estetiske hensyn må ofte komme i annen rekke.

Behandlingsmuligheter

1. Komposittdekke (lokk)
2. Liming av tannfragment
3. Komposittoppbygning

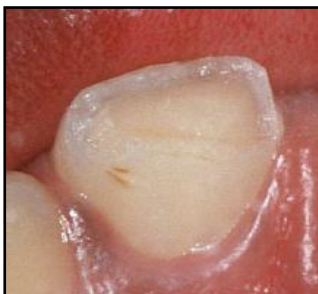1. Komposittdekke (lokk)

Når?

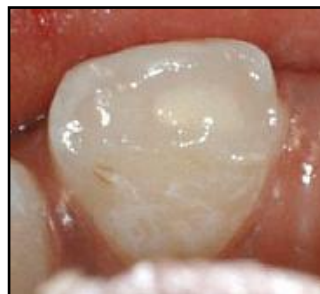- Hvis tannen også er slått løs eller ut av stilling (subluksasjon, luksasjon) og det er behov for fiksering
- Større traumer hvor mange tenner er involvert
- Pasienten er svært medtatt
- Tiden tillater kun enkel førstehjelp

Hvordan?

- Pulpanært dentin dekkes med kalsiumhydroksidsement (f.eks. Life eller Dycal)
- Frakturflatens emalje samt litt av tilgrensende emalje rundt tannen etses med fosforsyre, spyles, lufttørkes
- Selvetsende primer påføres, deretter adhesiv som lysheredes
- Tyntflytende kompositt (flow) legges over hele frakturflaten og lysheredes



Dyp emalje-dentinfraaktur før behandling

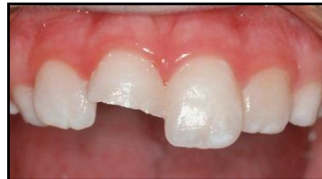
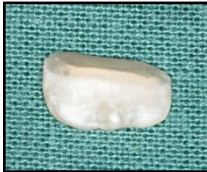
Kalsiumhydroksidsement og komposittlokk

2. Liming av tannfragment

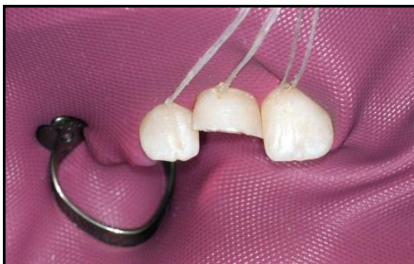Når?

- Tannfragmentet har en viss størrelse og passer godt på tannen
- Ingen periodontalskade som nødvendiggjør fiksering
- God tørrlegging er mulig (frakturflaten er supragingivalt)

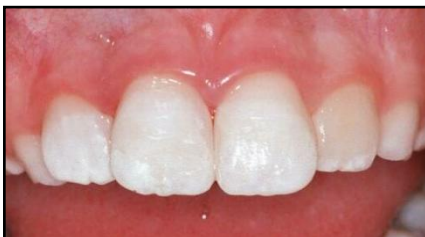

Hvordan?

- Kofferdam settes på
- På unge pasienter med korte kliniske kroner må ofte tantråd benyttes i stedet for klammere
- Overflateanestesi applisert på gingiva gjør behandlingen mindre smertefull



- Frakturflatens emalje, både på tann og tannfragment, etses med fosforsyre. Selvetsende primer og adhesiv påføres **begge** frakturflater, men **ikke** lysherd adhesiven, da vil fragmentet ikke komme helt på plass
- Tyntflytende kompositt benyttes til påliming av fragmentet. Både lysherdende og dualherdende resinsement kan brukes
- Puss til slutt med finkornede diamanter og Sof-Lex-skiver





- Ved dyp emalje-dentinfaktur bør pulpanært dentin dekkes med en kalsiumhydroksidsement før påliming. Tannfragmentet må da uthules tilsvarende for å kunne føres riktig på plass

For å øke styrken er forskjellige metoder for påliming av tannfragment utprøvet og beskrevet i litteraturen. Disse metodene innebærer preparering i emalje/dentin, før eller etter påliming av tannfragmentet. Resultat fra undersøkelsene er ikke entydige.

Ved enkel påliming **uten** preparering er det lettere å få fragmentet riktig plassert, og man unngår unødig fjernelse av tannsubstans. Med tanke på at enhver restaurering må gjøres om flere ganger i løpet av livet, er det en fordel at minst mulig tannsubstans fjernes på unge pasienter.

Under transport til tannlege etter at traumet er skjedd, bør tannbiten oppbevares i vann. Dersom fragmentet er uttørret, kan det legges i vann i ca. 30 minutter før påliming.

3. Komposittoppbygning

Når?

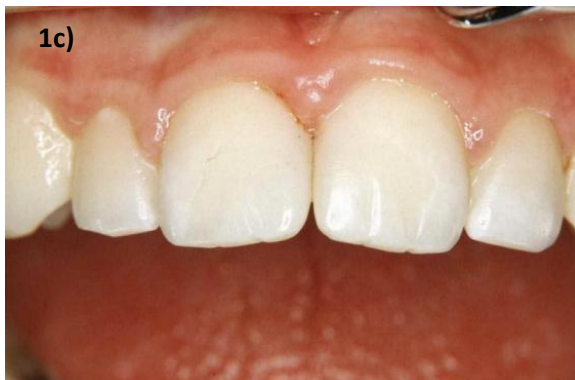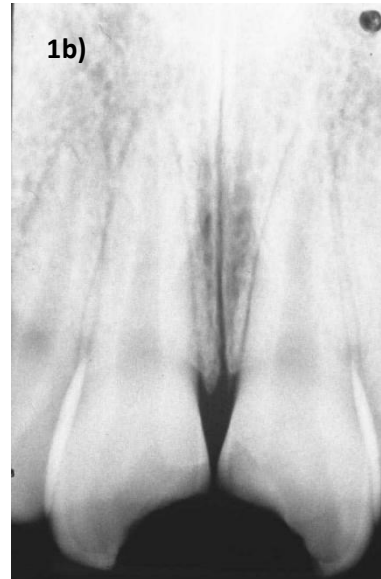
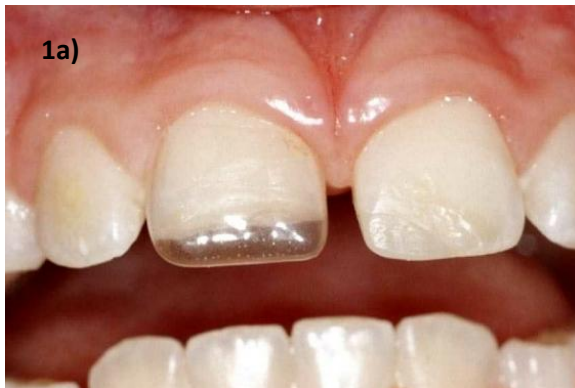- Ingen periodontalskade som nødvendiggjør fiksering
- God tørrlegging er mulig
- Tidligere pålimt tannfragment er falt av

Hvordan?

1. Bruk av Ous-Pela-krone

- Kalsiumhydroksidsement på pulpanært dentin
- Lett kantskjæring av emaljen rundt hele tannen (ca. 2mm). Dette gir både bedre retensjon og estetikk
- Tilklipping av Ous-Pella-krone. Ved større oppbygginger må det lages 2-3 hull incisalt i kroneformen for evakuering av luft (Figur 1a)
- Fargeuttak gjøres før tørrlegging
- Påsetting av kofferdam
- Syreetsing av emaljen, påføring av selvetsende primer og adhesiv som lysherdes
- Kroneformen fylles med kompositt og føres opp i riktig posisjon. Ved store oppbygginger kan det være nødvendig å legge kompositt direkte på tannen først og lysherde trinnvis. Til slutt føres kroneformen med kompositt utenpå. Grundig lyshering labialt og palatinalt (Figur 1b)

- Puss med finkornede diamanter og Sof-Lex-skiver. Kompositt må kun dekke etset emalje. For optimal estetikk lages furer og mameloner som på kontralateralen (Figur 1c)
- Kontroller til slutt okklusjon og artikulasjon

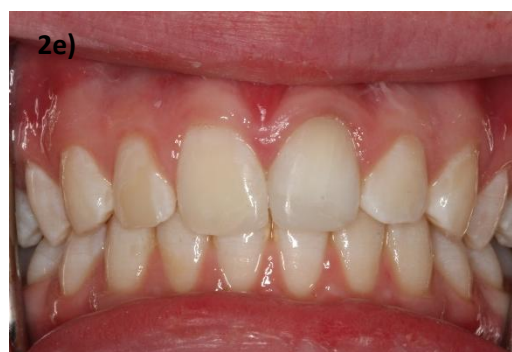
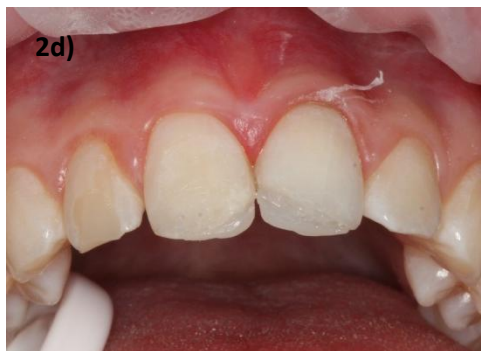
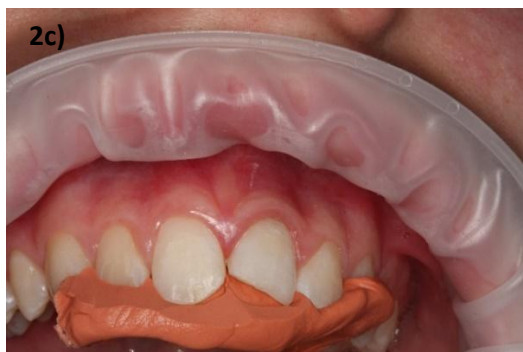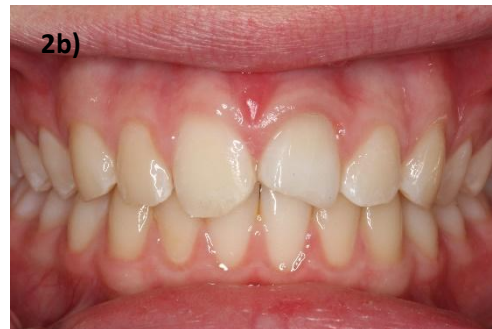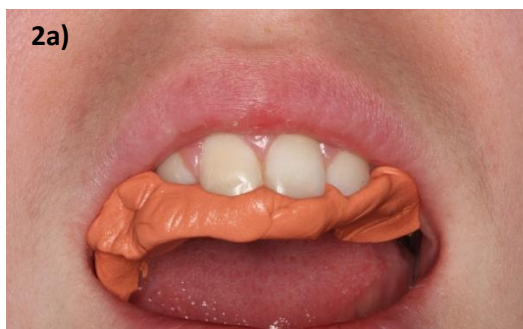Metoden beskrevet ovenfor er rask og godt egnet for behandling av frakturerte tenner hos barn og unge.

En annen mulighet er å bygge opp tannen lagvis med forskjellige farger og med et avtrykk som palatinal matrise (silikon-guide). Det kan spesielt være aktuelt ved omgjøring av oppbygning hvor fasong på incisale del av oppbygning er fin. Hvis manko kan tannform bygges opp i voks før avtrykk tas.

2. Bruk av silikon-guide

- Fargeuttak gjøres før tørrlegging som beskrevet over
- Avtrykk med «putt-masse» tas først (Figur 2a)
- Kompositt som skal erstattes fjernes
- Lett kantskjæring av emaljen rundt hele tannen (ca. 2mm). Dette gir både bedre retensjon og estetikk
- Syreetsing av emaljen, påføring av selvetsende primer og adhesiv som lysherdes
- Avtrykk settes på plass og benyttes som støpeform for å få palatinal og incisal del av oppbygning i riktig fasong.
 - Her er det benyttet leppeholder i silikon for bedre tørrlegging og arbeidsforhold.
- Silikonguide kan nå fjernes og resten bygges opp på frihånd.
- Puss til skarpe kanter og lag evt. mameloner og relieff, som nabotenner (Figur 2e)





Seminar 3: Mineraliseringsforstyrrelser

- **Diagnostikk**

Seminar 4: Mineraliseringsforstyrrelser

- **MIH - Behandling av hypomineraliserte molarer**

Seminar 5: Bruk av SDF i behandling av

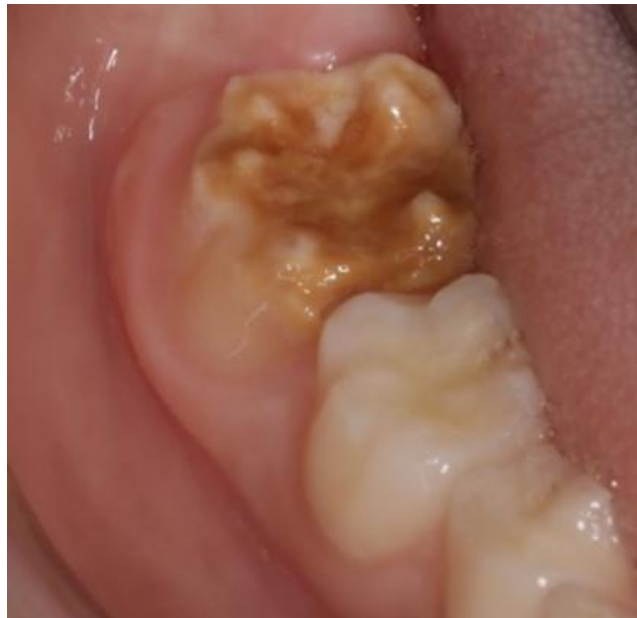- **Karies**
- **Hypersensitivitet**



SEMINAR 3

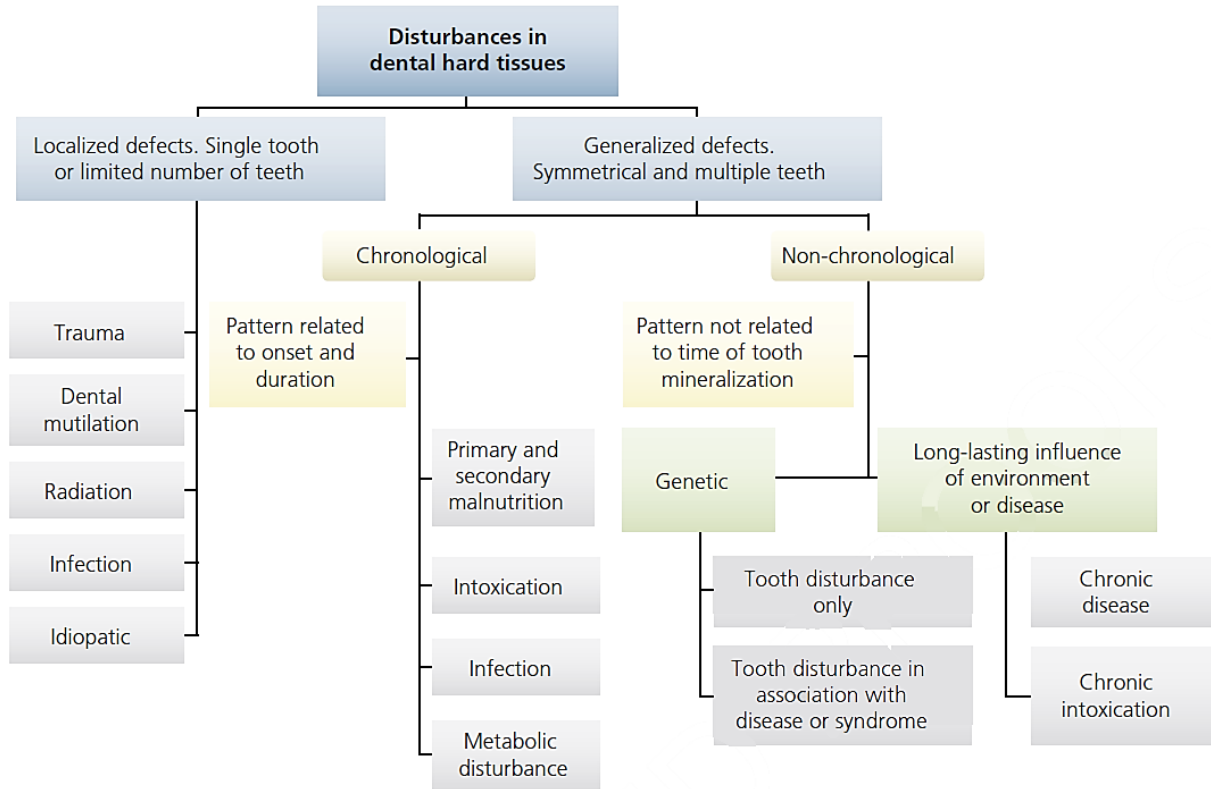
MINERALISERINGSFORSTYRRELSER

DIAGNOSTIKK





Poliklinikk-seminar om diagnostikk av mineraliseringsforstyrrelser



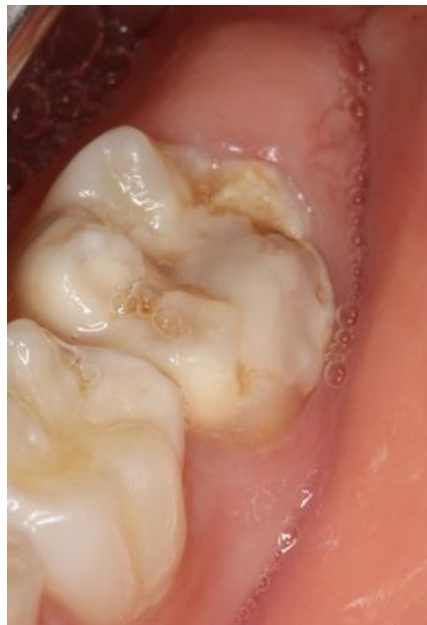Espelid et al. 2017



SEMINAR 4

MOLAR INCISIV HYPOMINERALISERING (MIH)

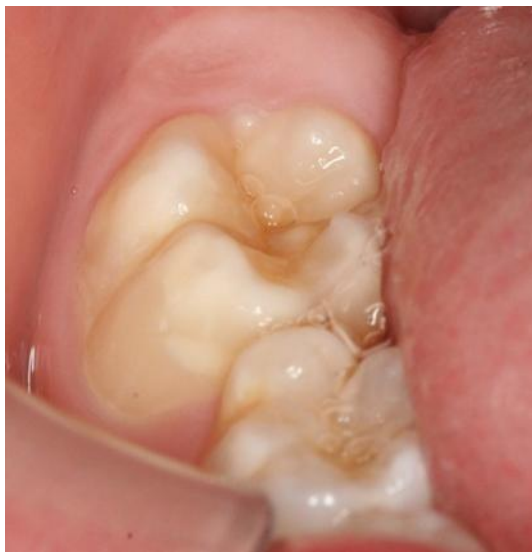BEHANDLING AV HYPOMINERALISERTE MOLARER



Hva er hypomineralisering?

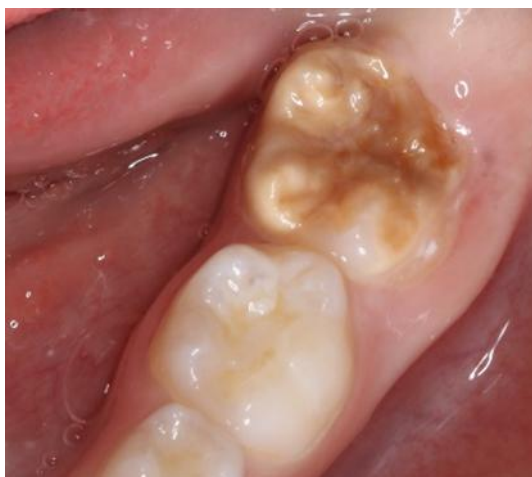Hypo- betyr for lite, og hypomineralisering betyr at det er for lite mineraler og økt mengde organisk materiale og luft i emaljen.

Ved ufullstendig mineralisert emalje vil emaljen blir ugjennomskinnelig, opak. Lyset brytes annerledes, og det fremkommer hvite, gule eller brunlige opasiteter (Fig.1). I opake områder er hydroksylappatitt delvis erstattet av proteiner og emaljen får lavere trykkfasthet (Fig. 2).



Figur 1

Det ses en **hvit velavgrenset opasitet** over mb, ml- og db kusp på tann 46. Gingivale tredjedel har normalt mineralisert emalje. I tillegg ses kritthvite velavgrensede opasiteter med en brunlig stripe på 85. Normal form på begge tenner. Ved opasiteter på primære molarer er det økt risiko for å få affiserte 6'ere.



Figur 2

Hypomineralisert emalje har lavere trykkfasthet enn normalt mineralisert emalje, og den opake emaljen vil kunne frakturere under tyggetrykk. Her er distobuccale kusp på 36 frakturert etter frembrudd, dvs. posteruptiv brekkasje (PEB). Resten av tanna har brungul velavgrenset opasitet. Det er fare for ytterligere fraktur av emalje ved normal bruk.



Behandling av hypomineraliserte molarer

Mange tenner med opasiteter gir lite til ingen symptomer og har begrenset behandlingsbehov, men en hypomineralisert molar kan også medføre mye smerter og stort behandlingsbehov med behov for vedlikeholdsbehandling i et livsløpsperspektiv.

Behandlingsmål

For pasienter med symptomer og/eller alvorlig affiserte tenner er behandlingsmålet å gjøre mest mulig behandling så tidlig som mulig på færrest mulig seanser.

Stadige omgjøringer på grunn av fraktur av fylling eller tann er ikke ønskelig og må unngås.

Hver enkelt tann og pasient må gis en individuell og helhetlig vurdering. Tenk alltid barnets beste.



Huskeliste for hypomineraliserte molarer

1. Gjennomfør grundig **undersøkelse** med anamnese, røntgen og kliniske foto (viktig for dokumentasjon mht. diagnose) jfr. Helsedirektoratets «Nasjonal faglig retningslinje retningslinjer for tannhelsetjenester til barn og unge 0-20 år» (QR-kode). Vær varsom ved luftblåsing, det kan fremkalle mye ising.
2. **Behandlingsplanlegging** på kort og lang sikt. Sett av tid til god informasjon til barn og foresatte om tilstanden og gjeldende **HELFO-rettigheter**. Iflg. Rundskriv til § 5–6 i Folketrygdloven kan det ytes stønad til utviklingsfeil ved tennene hvor defektene er av *vesentlig betydning for funksjon og estetikk*.
Ved planlegging er det viktig å tenke helhetlig og langsiktig i et livsløpsperspektiv. Er det annet behandlingsbehov? Skal dette gjøres samtidig eller til forskjellige tidspunkter? Ved flere aktuelle behandlingsalternativer må foreldre og barn involveres i behandlingsvalg.
3. Sørg alltid for tilstrekkelig **lokanestesi** ved behandling. Vurder om det er behov for **sedasjon**, lystgass eller narkose for å gjennomføre behandling.
Ved flere alvorlig affiserte tenner, er det ofte behov for sedasjon eller narkose for å utført behandling på en god måte.
4. Tilpass **innkallingsintervall** etter behov (se retningslinje).

Innledende behandling ved frembrudd

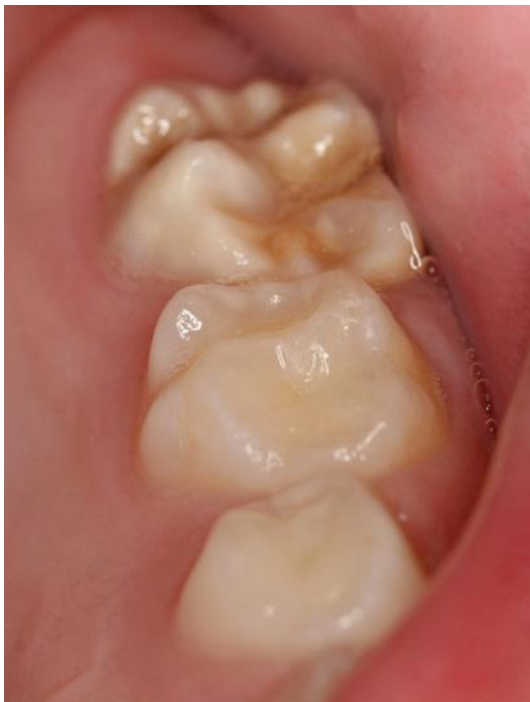Hensikt: Styrke emalje, hindre posteruptiv brekkasje (PEB), dempe ising.

Innledende behandling ved hypomineralisert emalje uten brekkasje kan være

- Forsiktig rengjøring
- Fluoropensling med korte intervall (3-6 mndr) inntil stabil situasjon
- Hygieneinstruksjon og informasjon til barn og foreldre om tilstanden
- Fissurforsegling som dekker hele okklusalflaten kan være aktuelt hvis det er omfattende opasitet og/eller ising. Se prosedyre for fissurforsegling her:

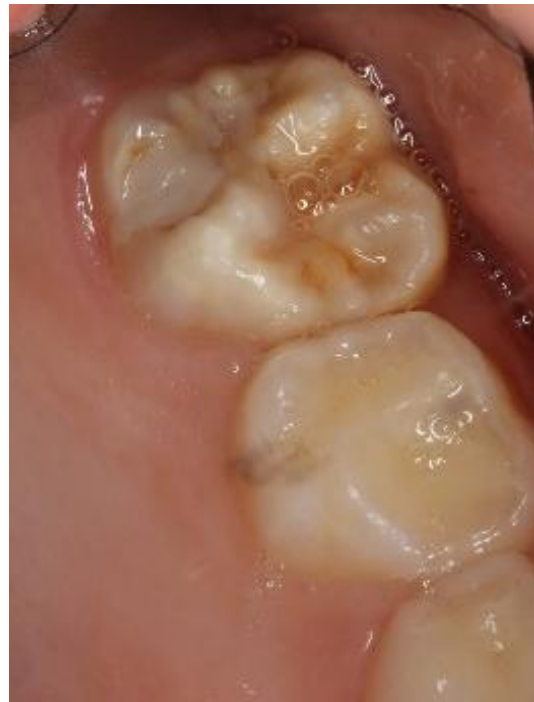<https://www.odont.uio.no/iko/om/organisasjon/fagavd/pedodonti-atferdsfag-rettodontologi/filmer/>

Figur 4 og 5 viser eksempler på glassionomerfyllinger som er lagt i kaviteter som **innledende temporær behandling**. Disse må følges opp med korte intervaller, hver 3.-6.mnd (individuell vurdering) og vedlikehold av utført behandling. Det er stor fare for ytterligere brekkasje (PEB).



Figur 3

Hvit og brunlig opasitet på 26 over store deler av tannkronen. Brekkasje i palatinal del.

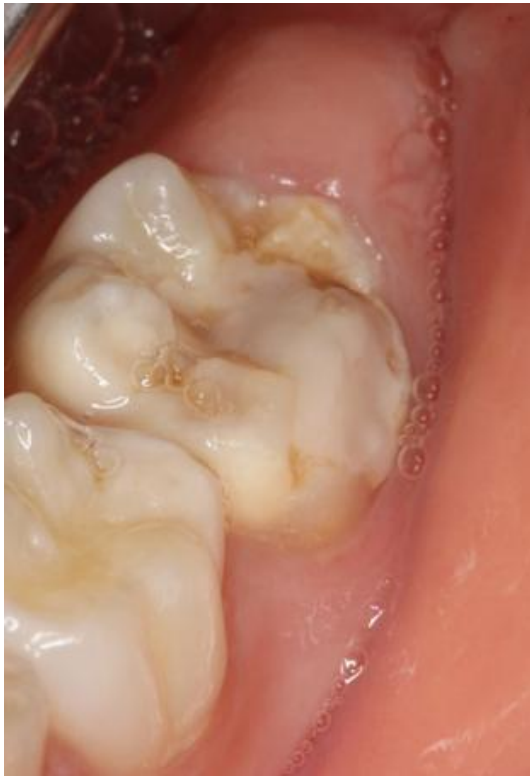

Figur 4

Brekkasje er dekket med kjemisk herdende glassionomer.

Ved brekkasje (PEB) like etter tannfrembrudd

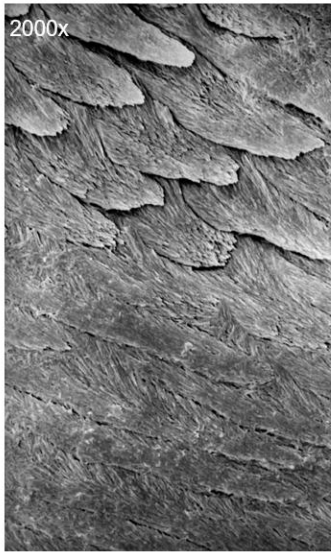
- **Glassionomersement som temporær behandling:** Hvis det ikke oppnås tilstrekkelig tilslag ved bruk av lokalanestesi og/eller problemer med tørrlegging, kan det legges forsterket kjemisk herdende glassionomer, f.eks. Fuji IX, Equia Forte eller Ketac Molar (Fig. 5).



Figur 5

Kjemisk herdende forsterket glassionomerfylling er lagt i frakturert område etter forsiktig rengjøring og tørrlegging. Pasienten kommer for fluorpensling og hygieneinstruksjon med korte intervall (3 – 6 mndr). Smerter under kontroll.

- **Bruk av kompositt i behandling:** Hvis det affiserte området er lite og er omsluttet av normalt mineralisert emalje, kan det legges komposittfylling. Hypomineralisert emalje gjør at syreets og bonding ikke gir godt feste (Fig. 6).
Vurder behov for sedasjon. Sett lokalanestesi, fjern all hypomineralisert emalje og eventuell karies, legg komposittfylling med begrensing i frisk emalje (Fig. 7).



Frisk emalje

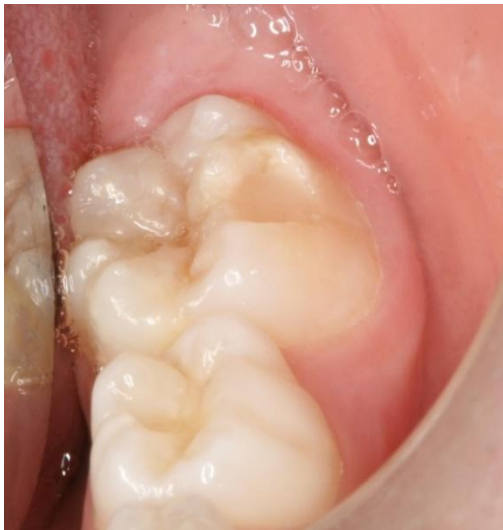

MIH emalje

Ivar Espelid UiO

Figur 6

Må å ha tilgrensende frisk emalje for å få et godt "etsemønster" slik at man får god retensjon og tett restaurering (Ref. B.Jälevik)

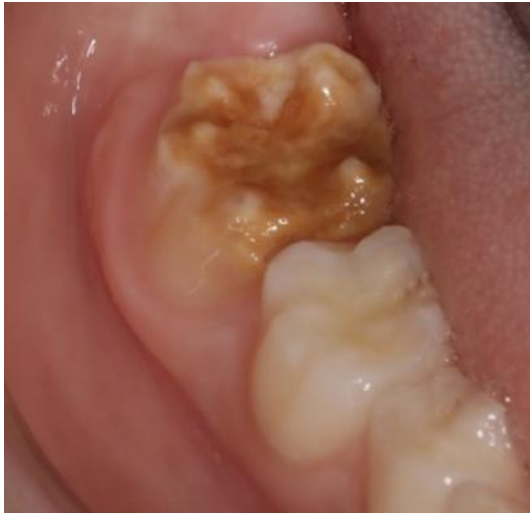

Figur 7

Brekkasje av buccale kusp på tann 36. Det ses en hvitlig opasitet i distale del av brekkasjen, ellers frisk tann. Hypomineralisert område fjernes, og det legges komposittffylling.

Alvorlig affisert molar

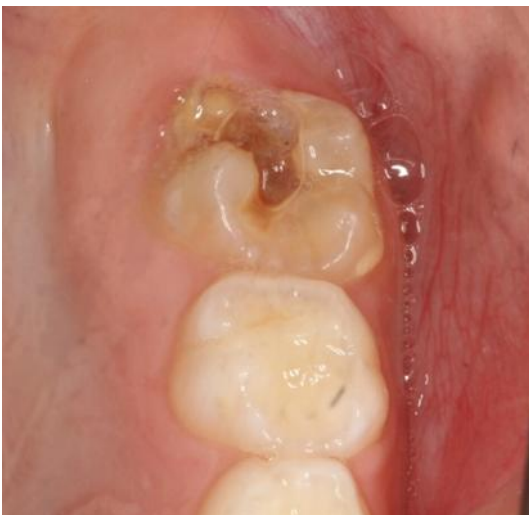Ved alvorlig affiserte molarer har fylling med kompositt eller glassionomer dårlig prognose. Grad av symptomer og brekkasje bestemmer hvor raskt man må sette i gang med mer omfattende behandling (Fig. 8).



Figur 8

Omfattende brekkasje på tann 46 med brunlig velavgrenset opasitet. Det ses normal emalje i cervicale tredjedel på buccalflaten. Det er ising ved inntak av kald og varm mat.

Det kan være kariesutvikling i tilknytning til hypomineralisert emalje og PEB. Dette betegnes ofte som atypisk karies (Fig. 9).

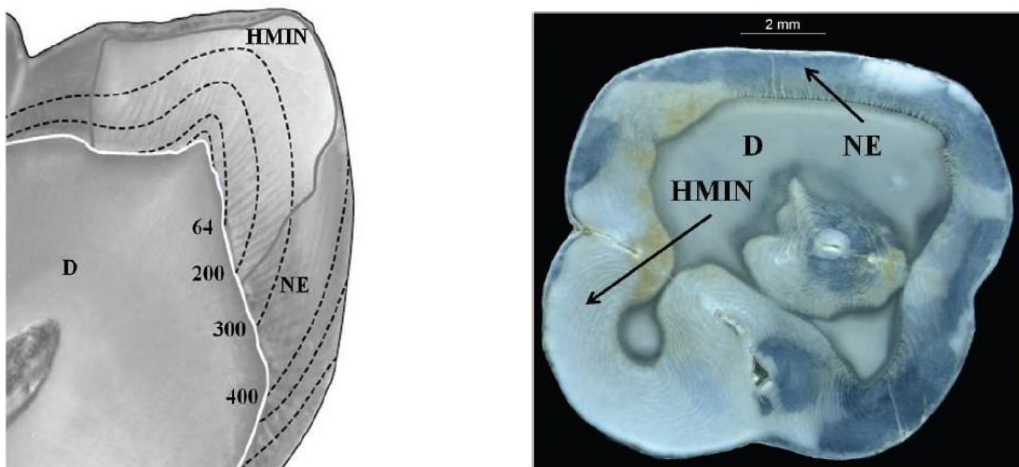


Figur 9

Substanstap på grunn av hypomineralisering og karies i 26. Det ses en brunlig velavgrenset opasitet i okklusalflaten grensende til område med brekkasje og karies, noe som indikerer at tannen hadde en hypomineralisering før det kom karies. Karies under en kusp som vist her, regnes som atypisk karies.

Figur 10 viser en hypomineralisert 6-årsmolar og hvordan de hypomineraliserte sonene strekker seg fra emaljedentin-grensen og ut mot emaljeoverflaten. Ytterst kan det være et tynt lag med høyere grad av mineralisert emalje. Dette kan forklare hvorfor emaljen plutselig brister og posteruptiv brekkasje oppstår, til dels med stort substans tap.

Figur 10



HMIN = hypomineralisert emalje
NE = normal emalje
D = dentin

Fagrell et al 2013

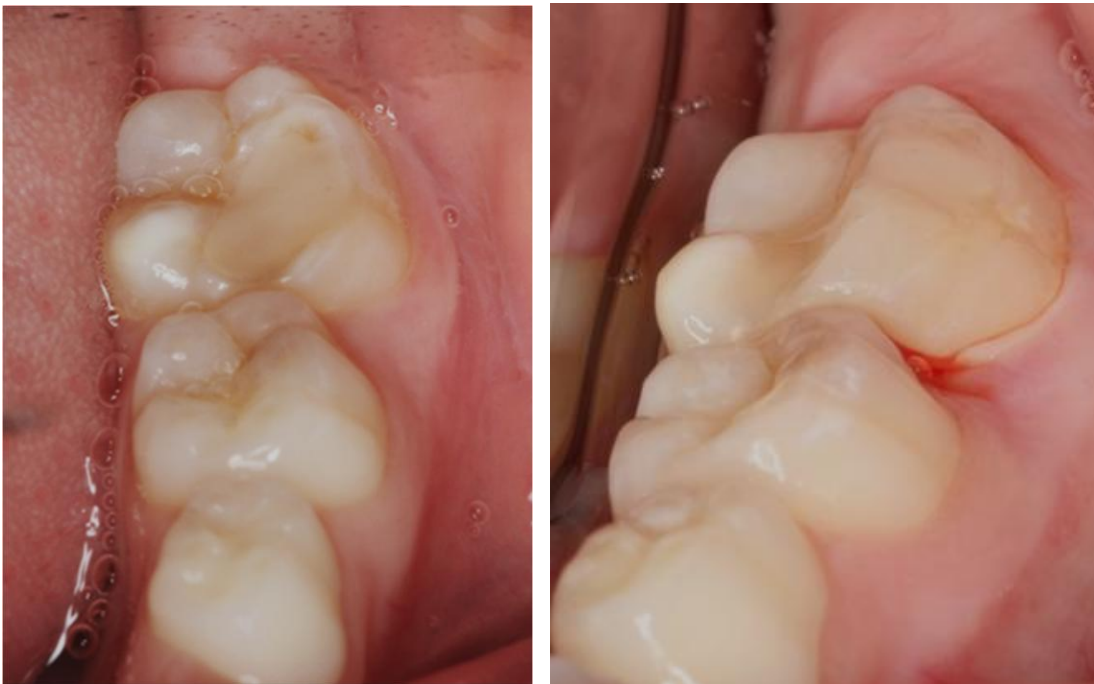Behandling av eruptert molar

Følgende behandlingsalternativer er aktuelle ved hypomineraliserte molarer

- Komposittfilling, obs frisk tilgrensende emalje (Fig.3)
- Stålkrone (første ledd i en langtidsplan for fullkrone)
- Protetisk behandling
- Ekstraksjon

Komposittfilling

Ved PEB i deler av tann hvor det er mulig å fjerne all hypomineralisert emalje og restaurere (Figur 11)



Figur 11

Gutt på 11 år med ising fra 36. Etter brekkasje av mesiobuccale kusp, var det kun dekket over med fylling uten riktig anatomisk form. Det ses noe kritthvit emalje i kanten samt en lokalisert velavgrenset opasitet på mesiolinguale kusp. Til høyre ses samme tann etter at opak emalje rundt kaviteten er fjernet, og det er lagt en **komposittfilling** med riktig anatomisk form.



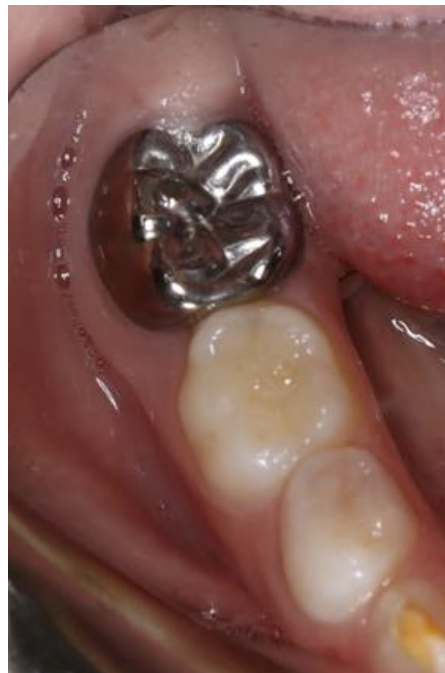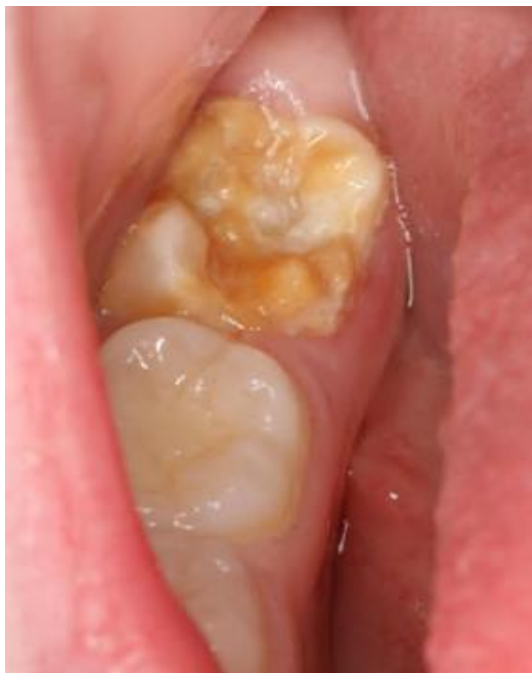Protetisk behandling

Ved stort substans tap og kan det bli behov for protetisk behandling. Det kan lages onlay/partiell krone eller fullkrone etter behov. All hypomineralisert tannemalje fjernes, slik at krone kan sementeres til frisk emalje.

Stålkrone

Dette er en god temporær behandling som kan utføres kort tid etter erupsjon, og som beskytter mot smerter, hindrer videre brekkasjer og kariesutvikling.

Se prosedyre i Håndbok for pedodonti (QR). Stålkroner må erstattes av fullkrone (keram eller metall) ved behov etter at 2. molar er eruptert (Figur 12 og QR).



Figur 12

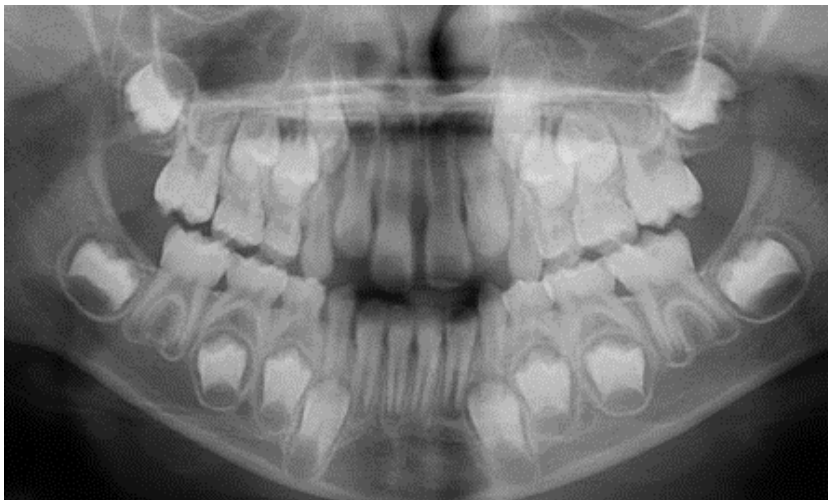
Jente på 6 år med alvorlig affisert 46 med **gul/hvit opasitet og PEB**, og smerter. Det er ønskelig å bevare 46, og den behandles med **stålkrone** inntil protetisk løsning kan fremstilles.

Ekstraksjon

Dette gjøres gjerne i samarbeid med kjeveortoped og forutsetter at det ikke er agenesier, uheldige bittforhold, tanntraumer eller andre forhold som utgjør kontraindikasjon for ekstraksjon. Man må vurdere forventet behandlingsbehov i et livsløpsperspektiv. Panoramarøntgen må foreligge før vurdering. Hvis en molar i underkjeven skal ekstraheres, bør dette gjøres før frembrudd av 2. molar eller i forbindelse med kjeveortopedisk behandling. I noen tilfeller vil luker lukkes spontant uten kjeveortopedisk behandling, mens i andre tilfeller blir det nødvendig med kjeveortopedisk behandling. Barn og foreldre må informeres grundig om dette før en eventuell ekstraksjon. Sett gjerne av tid til en familiesamtale.

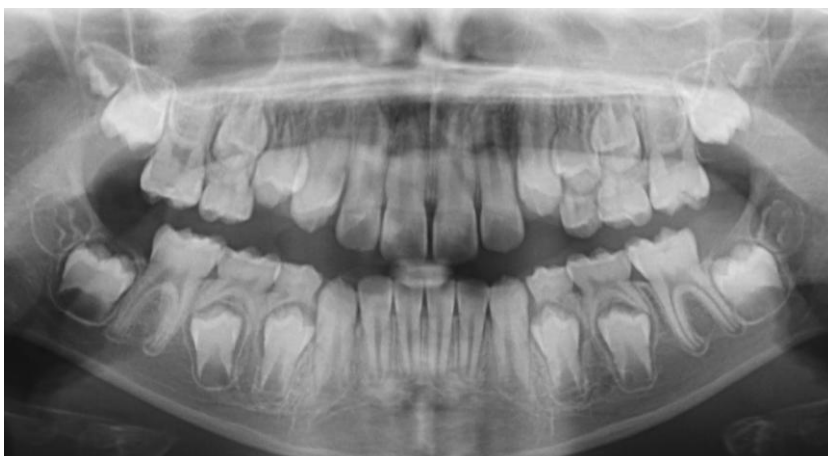Figur 13-16 viser bilder av en jente som hadde smerter fra sine 6'ere kort tid etter erupsjon. Etter vurdering i samarbeid med kjeveortoped ved 6-års alder ble det besluttet å gjøre temporær behandling, og følge videre tannutvikling.

Ved 8-års alder var fyllingene falt ut og ny vurdering ble foretatt i samråd med kjeveortoped. Bittforholdene var gunstige med tanke på ekstraksjon av 6'ere. Det var nøytralrelasjon på 6'ere og det var ikke stort horisontalt overbitt eller dypt bitt. Anlegg for 8'ere kunne observeres på røntgen, og 7'ere hadde hatt normal og forventet utvikling. Det ble derfor besluttet å ekstrahere samtlige 6'ere da alle hadde alvorlig hypomineralisering. Ekstraksjon ble utført da jenta var 8 år.



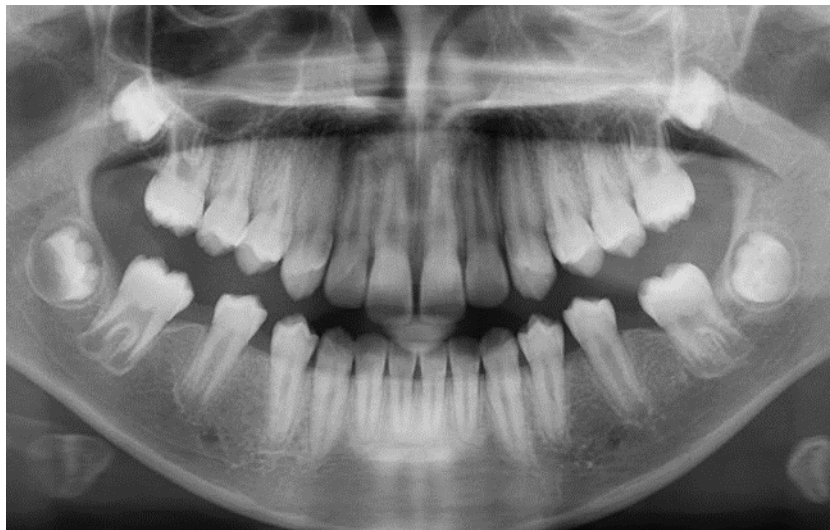Figur 13

Panoramarøntgen fra jente på 6 år med smerter fra 6'ere. Det ses ingen begynnende furkasjonsdannelse på 7'ere og ingen 8'ere er anlagt ennå. Øvrige tannanlegg er til stede.



Figur 14

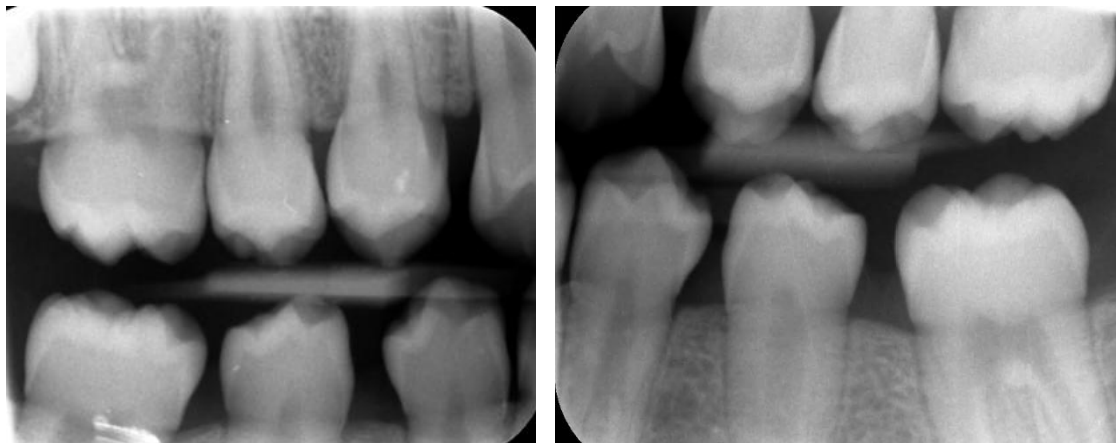
Panoramarøntgen ved 8 år. Det ses anlegg for samtlige 8'ere. Det observeres antydning til furkasjonsdannelse på 7ere.



Figur 15

Panoramaxøntgen tatt ved 10 års alder viser at alle 7'ere er eruptert. I overkjeven hadde 7'ere mesialvandret til 6'ernes plass, mens i underkjeven var det fortsatt store luker.

Dette samsvarer godt med at man i overkjeven kan forvente en spontan mesialvandring av 7'er, men i underkjeven vil man som regel få lukedannleser og evt. tippingen i sidesegmentene.



Figur 16

BW tatt ved 12 års alder viser reduserte luker i underkjeven, men det er nødvendig med kjeveortopedisk behandling hvis disse skal lukkes fullstendig. Denne pasienten ønsket ikke kjeveortopedisk behandling.

Les mer om ekstraksjon av hypomineraliserte molarer her

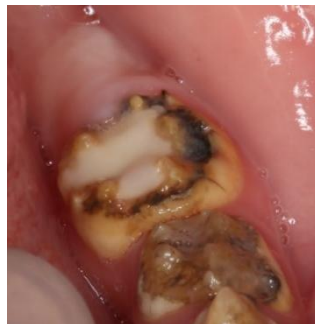Brusevold IJ, Kleivene K, Grimsøen B, Skaare AB. Extraction of first permanent molars severely affected by molar incisor hypomineralisation: a retrospective audit. Eur Arch Paediatr Dent 2022;23:89-95.



SEMINAR 5

BRUK AV SØLVDIAMINFLUORID (SDF) I BEHANDLING AV

- KARIES
- HYPERSENSITIVITET





Karies

Karies er en av de eldste og vanligste sykdommer som forekommer hos mennesker.

Karies defineres som en biofilm-mediert, sukkerdrevet, multifaktoriell, dynamisk sykdom som resulterer i faser med demineralisering og remineralisering av dentalt hardvev (American Dental Association.).

Ubehandlet kan karies medføre smerte og infeksjon, og kan påvirke barn, unge og voksnes livskvalitet.

Forebygging av karies og behandling i tidlige stadier er mest kostnadseffektivt, både for den som rammes og for samfunnet (Staksrud 2021).

Behandling av karies

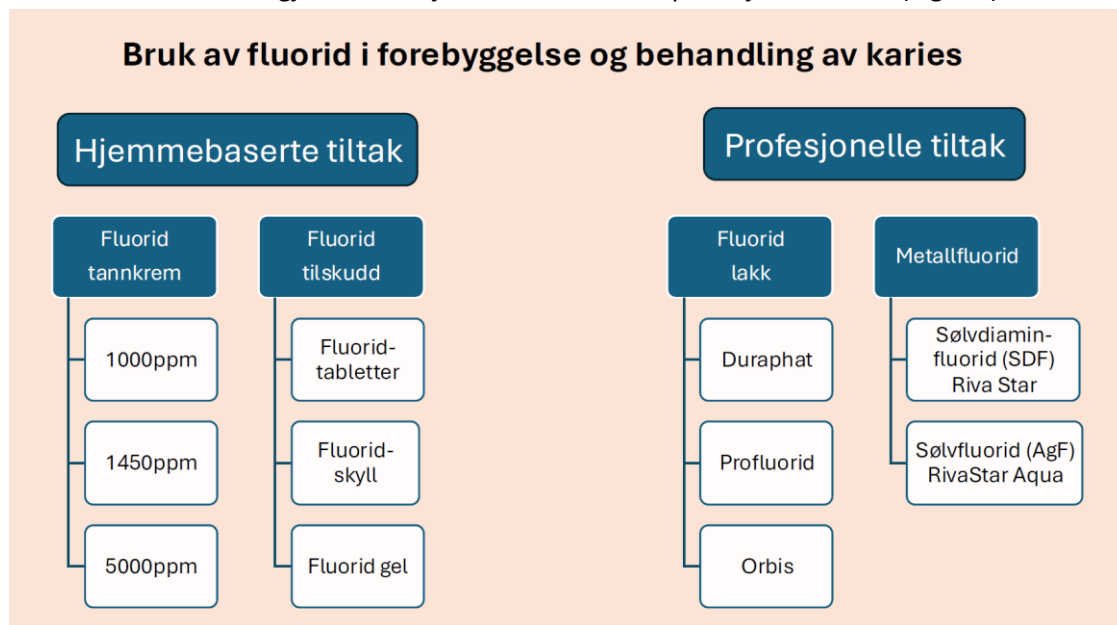
For å få kontroll med kariesutvikling må behandling av sykdommen inkludere årsaks-rettete tiltak. Det vil si kontroll med biofilm (tannrengjøring) og kontroll med sukkerinntak (kosthold). I tillegg er det behov for remineralisering av dentalt hardvev (tilførsel av fluorid).

I Norge anbefales tannbørsting 2 ganger per dag, med fluoridholdig tannkrem fra frembrudd av første tann for å forebygge kariesutvikling (Helsedirektoratet). Tiltaket kombinerer plakkfjerning og fluoridtilførsel, samt tidlig etablering av god munnhelsevane for livslang god munnhelse.

For å kunne tilby best mulig forebygging og behandling av karies er det nødvendig å ha kunnskap om de forskjellige tiltaks virkning og effektivitet (Nørregaard & Larsen 2020).

Fluorider i kariesbehandling

Tilførsel av fluorid kan gjøres med hjemmebaserte eller profesjonelle tiltak (Figur 1).



Figur 1. Oversikt over fluorider i forebygging og behandling av karies, hjemmebaserte og profesjonelle tiltak.



Sølv og sølvforbindelser i medisin og tannbehandling

Sølv har antibakterielle egenskaper og er benyttet blant annet i desinfeksjon i årtusener. Sølv har vært benyttet i tannbehandling helt tilbake til år 659 (Gao 2018).

Av sølvsalter er sølvnitrat en av de vanligste, og benyttes i medisin på grunn av sine antibakterielle og etsende egenskaper. Sølvnitrat har vært brukt i sårbehandling for å etse bort dødt vev f.eks ved behandling av brannsår og for å etse bort vorter (lapis).

I tannbehandling har sølvnitrat tidligere blitt benyttet for å desinfisere rotkanaler og for å redusere smerte ved afte-sår, for hypersensitivitet og i kariesbehandling. Det er usikkert om sølvnitrat har noen effekt i kariesbehandling, og bruk av sølvnitrat ble kombinert med fluoridpensling (Gao et al 2018).

Sølvdiaminfluorid (SDF)

Sølvdiaminfluorid (SDF) ble utviklet i Japan på 1960-tallet. Det er en klar og luktfri løsning som inneholder sølv, ammoniakk og fluoridioner. Ammoniakk øker produktets stabilitet, opprettholder konsentrasjon og reduserer det oksidative potensialet. SDF ble godkjent for bruk i kariesbehandling i Japan i 1970 var brukt i behandling av karies på 70-tallet. Bruken forsvant gradvis utover 1980-tallet og ble erstattet av fyllingsmaterialer.

Under Covid-19-epidemien fikk produktet nytt oppsving, spesielt i Storbritannia, fordi det kunne benyttes i aerosolfri tannbehandling. Benyttes spesielt i områder av verden hvor det er begrenset tilgang til tannhelsepersonell kombinert med høy forekomst av karies.

Innhold

SDF-produkter markedsføres i flere land, og innhold av SDF varierer avhengig av hvilket land det produseres i. Produkt som er tilgjengelig i Europa inneholder 38 % SDF, med 44.800 ppm F og 253.900 ppm Ag, pH fra 10 til 13.

Virkningsmekanisme

Ved bruk av SDF i kariesbehandling er det kombinasjonen av sølvets antibakterielle effekt og fluorids remineraliserende effekt man ønsker, for å kunne stanse kariesprosessen.

Sølvioner virker direkte mot bakterier ved å bryte ned cellemembran, denaturere proteiner og hemme DNA-replikasjon (Gao et al 2018). Bakterievekst og dannelse av kariogen biofilm vil derved hemmes. I tillegg hemmes aktivitet til metalloproteinase og derved degradering av organisk matrix i dentin. Fluorid vil fremme remineralisering av hydroxylappatitt. SDF kan øke mineraltetthet i emalje- og dentinlesjoner (Zhao et al 2018).

Pulpa og bløtvev

SDF er cytotoxisk og ved direkte applikasjon av SDF på pulpa vil det medføre pulpanekrose.

Ved bruk av SDF i dype kaviteter vil SDF penetrere inn i pulpa og gi mild inflammasjonsrespons som vurderes å være biokompatibel (Zaeneldin et al 2022). Ved applikasjon/søl på oral mukosa og gingiva vil det oppstå etseskade/nekrose.



Hvordan virker det?

Det finnes en del publikasjoner på SDF i kariesbehandling, men studiene varierer, og kvalitet på studier er generelt lav (Worthington et al. 2024, Nørregaard & Larsen 2020). Flere inkluderer små materialer, og mange er utført i Asia eller Sør-Amerika med annen kariesforekomst og tannhelsetjeneste enn i Norge. I mange av publikasjonene studeres bruk av SDF uten sammenligning med annen behandling, hvilket er forskjellig fra praksis i Norge.

En Cochrane-rapport fra 2024 (Worthington et al) har undersøkt effekt av SDF sammenlignet med 1) ingen behandling, 2) pensling med fluoridlakk, 3) fissurforsegling og 4) fyllingsterapi.

- 1) SDF vs ingen behandling eller placebo
Resultatene viste at sammenlignet med ingen behandling har pensling med SDF noe bedre virkning i kariesforebyggelse i primære tenner og i tannkroner på permanente tenner. Kvalitet på evidensen ble vurdert til å være lav.
- 2) SDF vs fluoridlakk
Dette er den mest klinisk relevante sammenligning ifølge forfatterne. Det var ikke mulig å vise forskjell i resultat mellom bruk av SDF og bruk av fluoridlakk i kariesforebyggelse og behandling av karies i primære tenner. Kvalitet på evidensen ble vurdert til å være lav.
- 3) SDF vs fissurforsegling og infiltrasjon
Forfatterne konkluderte med at på grunn av lav kvalitet på inkluderte studier er det usikkert om det er noen forskjell i kariesforebyggelse ved bruk av SDF eller fissurforsegling.
- 4) SDF vs fyllingsterapi (ART)
Forfatterne konkluderte med at på grunn av lav kvalitet på inkluderte studier er det usikkert om det er noen forskjell i evnen til å stanse karies mellom de to behandlingalternativene

Hvor ofte applisere?

Det var 5 inkluderte studier som sammenlignet forskjellige måter å applisere SDF på. Forfatterne bemerket at det var så stor forskjell mellom studiene til at det ikke var mulig å undersøke i metaanalyse og konkludere.

Bivirkninger

Det ble bemerket i Cochrane-rapporten at det var svært få av studiene som inkluderte undersøkelse av bivirkninger, som smerte, sensitivitet eller estetikk.

En annen systematisk oversikt som undersøkte foreldres aksept for bruk av SDF i primære tannsett fant at det var bedre aksept for bruk i posteriore enn anteriore tenner, og at barnets kooperasjon i behandling hadde betydning for foreldres aksept for bruk av SDF (Sabbagh et al 2020).



Kontraindikasjon

- Skal ikke brukes på pasienter som gjennomgår skjoldbruskkjertelbehandling
- Tidligere kjemiske allergier mot sølv, fluor, kalium og jod
- Pulpanære kaviteter
- Gingivitt / slimhinnelidelser
- Anteriore tenner (pga misfarging)

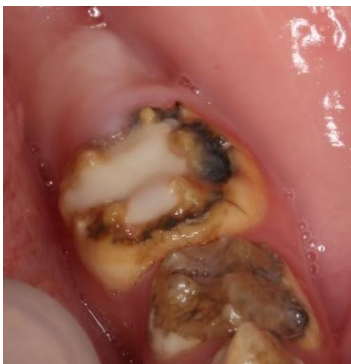Bruk av SDF i behandling av hypersensitivitet

SDF er godkjent for bruk i behandling av hypersensitivitet. Dokumentasjon for effekt av SDF mot hypersensitivitet er derimot fremdeles tynn. En systematisk oversikt fra 2024 (Chan et al.) studerte bruk av SDF i behandling av hypersensitivitet i dentin og inkluderte 4 studier. De konkluderer med at SDF reduserte hypersensitivitet hos voksne ved 8 ukers oppfølging. Forfatterne bemerket av det var få kliniske studier, med varierende design.

SDF ved hypomineralisasjon og hypersensitivitet

SDF kan benyttes i behandling av hypersensitivitet ved hypomineralisasjon som ved Molar Incisiv Hypomineralisering (MIH) og enkelte typer Amelogenesis Imperfecta (AI). Det er imidlertid begrenset kunnskap om bruk av SDF i behandling av hypomineralisasjon. EAPD oppdaterte sine behandlingsanbefalinger i 2022, og fant ingen kliniske studier om bruk av SDF i behandling av MIH. En nyere publikasjon har studert SDF og CPP-ACPFV (casein phpsphopeptide-amorphous calcium phpsphate fluoride varnish) i behandling av MIH (Al-Nerabieah et al 2024), og fant at SDF ga lavere kariestilvekst og høyere andel av stansede karieslesjoner enn CPP-ACPFV.

Ved påføring av SDF på hypomineralisert emalje og dentin vil også tennene misfarges (Figur 2).



Figur 2. Kliniske forhold 2 uker etter pensling med SDF på primære molarer hos et barn med AI. Okklusalt på 75 er det lagt glassionomersement.



Hvor er SDFs plass i behandling av norske barn?

- Plakkfjerning, reduksjon i sukkerinntak og tilførsel av fluorid via tannkrem viktigste tiltak for å forebygge og kontrollere karies.
 - Det er viktig at ikke SDF erstatter etablerte rutiner vi har for ivaretagelse av barns munnhelse med fokus på opplæring i egenomsorg
 - Vurder først om plakkfjerning og bruk av fluoridlakk (non-operativ behandling) er tilstrekkelig behandling
 - Vurder om operativ behandling (fyllingsterapi, stålkroner etc) kan gjennomføres
- SDF i kariesbehandling benyttes «off-label», og det påhviler behandler ekstra ansvar ved bruk
- SDF kan være aktuelt som behandling i akutfase for å «kjøpe oss tid» og hindre pulpa-afleksjon i ventetid før barnet takler behandling, eller får time til behandling i GA.
- SDF kan være aktuelt ved kaviteter som er vanskelig å behandle (kronekanter, furkasjon etc), eller hos medisinsk kompromitterte pasienter, pasienter med angst etc som vanskeliggjør behandling. Kan være god hjelp på rotkaries hos eldre i sykehjem eller i hjemmetjeneste
- SDF kan benyttes i behandling av ising ved hypomineraliserte molarer i påvente av operativ behandling
- SDF misfarger, så hos barn og unge bør det kun benyttes på molarer i primære tannsett
- En dansk publikasjon fra 2020 anbefaler ikke SDF benyttet i kariesbehandling av primære tenner på grunn av dårlig dokumentasjon for virkning, men heller benytte andre non-operative tiltak (Nørregaard & Larsen 2020).
 - De fleste publikasjoner på SDF er utført i land med annen kariesforekomst og tilgang til tannhelsetjenester enn i Norge og Norden

Produkt tilgjengelig i Norge

Riva Star og Riva Star Aqua



Riva Star – sølvdiaminfluorid (SDF)

Inneholder to flasker eller kapsler

- Grå flaske/kapsel – Sølvdiaminfluorid
- Grønn flaske/kapsel – kaliumjodid

Mikrobørster medfølger – til bruk i påføring

Riva Star Aqua – Sølvfluorid (AgF)

Inneholder ikke ammoniakk, hvilket gir bedre smak og lukt (mindre metallisk smak/lukt), og har tilnærmet nøytral pH.

Inneholder to flasker eller kapsler

- Blå flaske/kapsel – Sølvfluorid
- Grønn flaske/kapsel – kaliumjodid (samme som Riva Star)

Mikrobørster medfølger – til bruk i påføring

Godkjenning

SDF er ikke godkjent for kariesbehandling i Norge/Europa. Produktet er godkjent mot ising (desensivisering). Ved bruk i kariesbehandling benyttes produktet derfor off-label.

Bruk av SDF er heller ikke anbefalt i kariesbehandling i nasjonale retningslinjer i Norge. I retningslinjen anbefales plakk kontroll og bruk av fluoridholdig tannkrem og fluoridtilskudd i form av tablett, skylling eller lakk (profesjonelt tiltak) i forebyggelse og behandling av karies.

Prosedyre (fra bruksanvisning)

Beskytt pasientens øyne (briller)

1. Bruk en gummikopp til å rengjøre aktuelle tann/tenner med profylakse pasta uten fluor
2. Isoler behandlingsområdet ved hjelp av bomullsruller
3. Beskytt eksponert gingiva og lepper med vaselin (Må ikke appliseres på området som skal behandles)
4. Riva Star Aqua trinn 1: Bruk sølvbørste som følger med, stikk den gjennom folien på den sølvblå kapselen og påfør forsiktig væsken på behandlingsstedet
5. Riva Star trinn 2: Stikk så med en gang den grønne børsten gjennom folien på grønn kapsel og påfør en rikelig mengde av væsken på behandlingsstedet til den kremete hvite overflaten blir klar (hvis overflaten ikke blir klar, kan det føre til flekker)
6. Tørk med en bomullspellet
7. Tørk bort vaselin

Kast brukte kapsler og børster i henhold til lokale forskrifter

Figur 3: Prosedyre (fra Hu et al 2018)

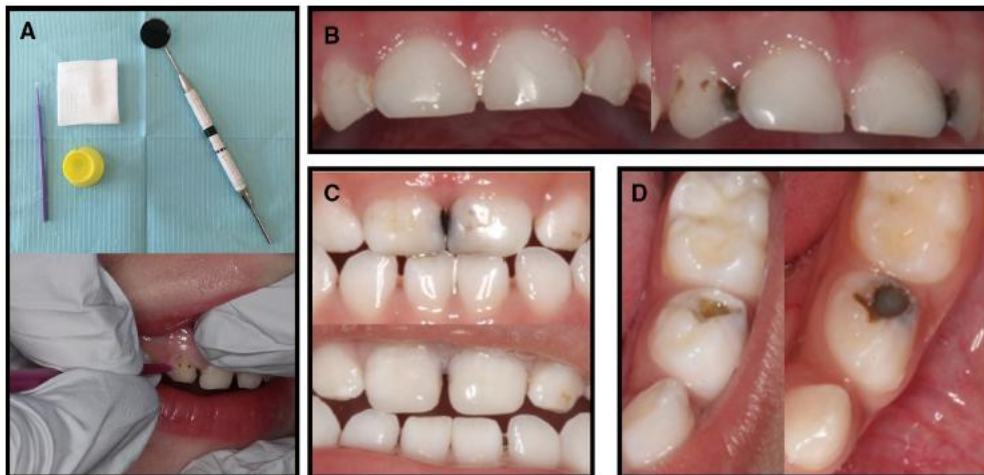


Fig. 2 a Set-up and procedure for SDF application. b Carious lesions arrested after SDF application showing black staining. c Restoration of stained and arrested lesions with composite strip crowns. d Glass ionomer cement interim restoration of SDF treated lesion

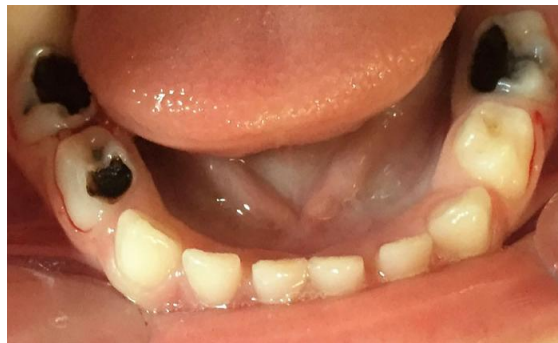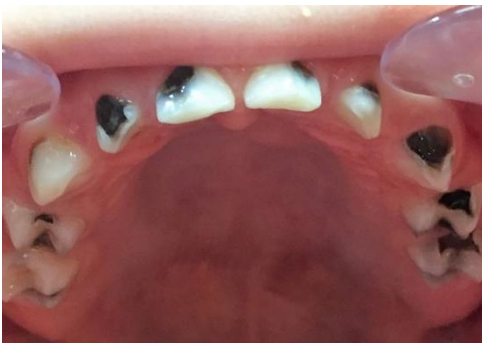Forholdsregler (fra bruksanvisning)

1. På grunn av misfarging anbefales det at anteriore tenner ikke behandles
 1. Pasienten må informeres om mulig misfarging før behandling
2. Unngå sprut i øyne
3. Ikke desensibiliser tenner med mykt dentin, da misfarging kan oppstå
4. Må ikke svelges
5. Bruk hansker og vernebriller

Misfarging

Hva misfarges?

- Dekalsinert dentin misfarges og blir sort - permanent
- Hud-slimhinne misfarges og blir sort - midlertidig
- Klær, møbler misfarges og blir sort - permanent



Figur 4. Hentet fra Crystal and Niederman 2019. Viser sort misfarge på dekalserent dentin penslet med SDF.



Referanser

Al-Nerabieah Z, AlKhouli M, Dashash M. Preventive efficacy of 38% silver diamine fluoride and CPP-ACP fluoride varnish on molars affected by molar incisor hypomineralization in children: A randomized controlled trial. *F1000Res* 2024; 12:1052.

American Dental Association. Caries risk assessment and management.

<https://www.ada.org/resources/ada-library/oral-health-topics/caries-risk-assessment-and-management>

Crystal YO, Niederman R. Evidence-Based Dentistry Update on Silver Diamine Fluoride. *Dental Clinics of North America* 2019;63:45-68.

Gao SS, Zhao IS, Hiraishi N, Mei ML, LO ECM, Chu CH. Clinical trials of silver diamine fluoride in arresting caries among children: a systematic review. *JDR Clinical and Translational Res* 2016;1:196-301.

Helsedirektoratet. Tannhelsetjenester til barn og unge 0-20 år. 2018.

<https://www.helsedirektoratet.no/retningslinjer/tannhelsetjenester-til-barn-og-unge-020-ar>

Horst JA, Ellenikiotis H, Milgrom PL. UCSF protocol for caries arrest using silver diamine fluoride: rationale, indications and consent. *J Calif Dent Assoc* 2016;44(1):16-28.

Hu S, Meyer B, Duggal M. A silver renaissance in dentistry. *Eur Arch Paediatr Dent* 2018;19:221.227.

Nørregaard MLM, Larsen LS. Caries – kontrol og behandlingsmuligheder i det primære tandsæt. *Aktuel Nordisk Odontologi* 2020; 45:206-224.

Sabbagh H, Otman M, Khogeer L, Al-Harbi H, Al Harthi A, Abdulgader AAY. Parental acceptance of silver diamine fluoride application on primary dentition: a systematic review and meta-analysis. *BMC Oral Health* 2020;20;227.

Lygidakis NA, Garot E, Somani C, Taylor GD, Rouas P, Wong FSL. Best clinical practice guidance for clinicians dealing with children presenting with molar-incisor-hypomineralisation (MIH): an updated European Academy of Paediatric Dentistry policy document. *Eur Arch Paediatr Dent* 2022;23:3-21.

Staksrud F. Når og hvordan griper vi inn i kariesprosessen? *Nor Tannlegeforen Tid* 2021;131:802-811.

Worthington HV, Lewis SR, Glenny AM, Huang SS, Innes NPT, O'Malley L, Riley P, Walsh T, Wong MCM, Clarkson JE, Veitz-Keenan A. Topical silver diamine fluoride (SDF) for preventing and managing dental caries in children and adults (Review). *Cochrane Database of Systematic Reviews* 2024;11:CD012718.

Zaeneldin A, Yu OY, Chu CH. Effect of silver diamine fluoride on vital dental pulp: A systematic review. *J Dent* 2022;119:104066.

Zhao IS, Mei ML, Li QL, Lo ECM, Chu CH. Arresting simulated dentine caries with adjunctive application of silver nitrate solution and sodium fluoride varnish: an in vitro study. *Int Dent J* 2017;67:206-214.